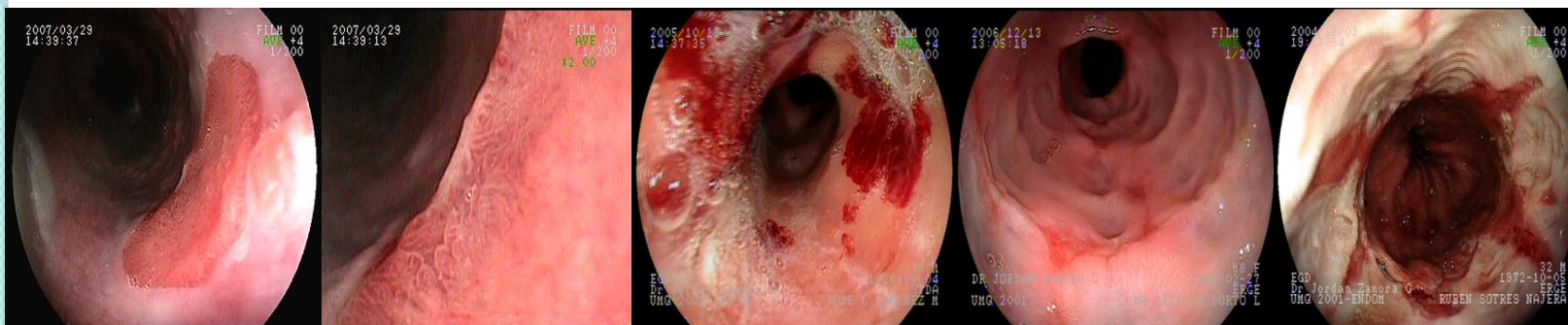




INDICACIONES Y MANEJO DURANTE LA ESOFAGO-GASTRO-DUODENOSCOPIA



XIX CURSO DE ACTUALIZACION EN MEDICINA INTERNA

DR. JORDAN ZAMORA GODINEZ

ACADEMICO INVESTIGADOR MEDICINA-ICSA-UAEH



Instituto de Ciencias de la Salud

25-08-2011 PACHUCA, HGO.

INDICACIONES Y MANEJO DE LA ESOFAGO-GASTRO-DUODENOSCOPIA

American Society For Gastrointestinal Endoscopy

Methods of Privileging for New Technology in Gastrointestinal Endoscopy

GUIDELINES for Clinical Application

VOLUME 50, NO. 6, 1999



American Society For Gastrointestinal Endoscopy

Quality Improvement of Gastrointestinal Endoscopy

GUIDELINES for Clinical Application

VOLUME 49, NO. 6, 1999



American Society For Gastrointestinal Endoscopy

Preparation of patients for GI endoscopy

VOLUME 57, NO. 4, 2003



INDICACIONES Y MANEJO DE LA ESOFAGO-GASTRO-DUODENOSCOPIA

American Society For Gastrointestinal Endoscopy

Appropriate Use of Gastrointestinal Endoscopy

VOLUME 52, NO. 6, 2000



American Society For Gastrointestinal Endoscopy

Complications of upper GI endoscopy

VOLUME 55, NO. 7, 2002



American Society For Gastrointestinal Endoscopy

Role of endoscopy in enteral feeding

VOLUME 55, NO. 7, 2002



INDICACIONES Y MANEJO DE LA ESOFAGO-GASTRO-DUODENOSCOPIA

GUIDELINE



GASTROINTESTINAL ENDOSCOPY Volume 63, No. 4 : 2006

ASGE guideline: the role of endoscopy in the surveillance of premalignant conditions of the upper GI tract

Communication
from the Standards
of Practice
Committee

GUIDELINE



Informed consent for GI endoscopy

Volume 66, No. 2 : 2007 GASTROINTESTINAL ENDOSCOPY

Communication
from the ASGE
Standards of
Practice Committee

GUIDELINE

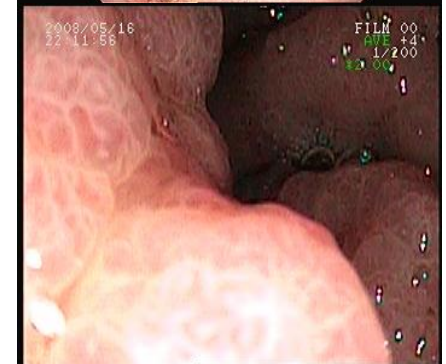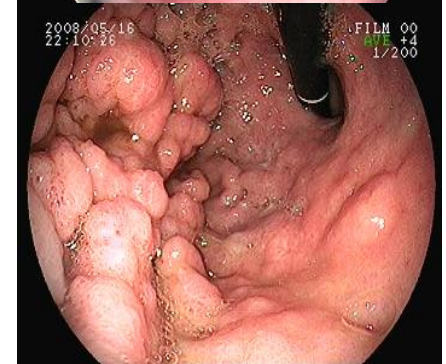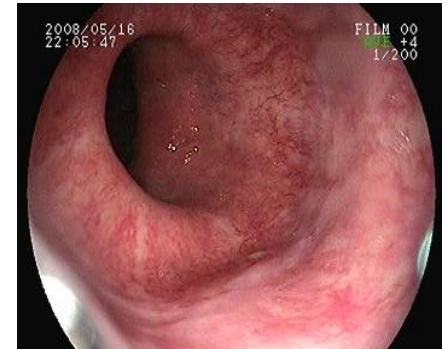


GASTROINTESTINAL ENDOSCOPY Volume 67, No. 1 : 2008

Renewal of and proctoring for endoscopic privileges

INDICACIONES Y MANEJO DE LA ESOFAGO-GASTRO-DUODENOSCOPIA

- Endoscopia diagnóstica y/o terapéutica.
- Tener un área específica, equipada y con personal entrenado.
- Apoyos multidisciplinarios.



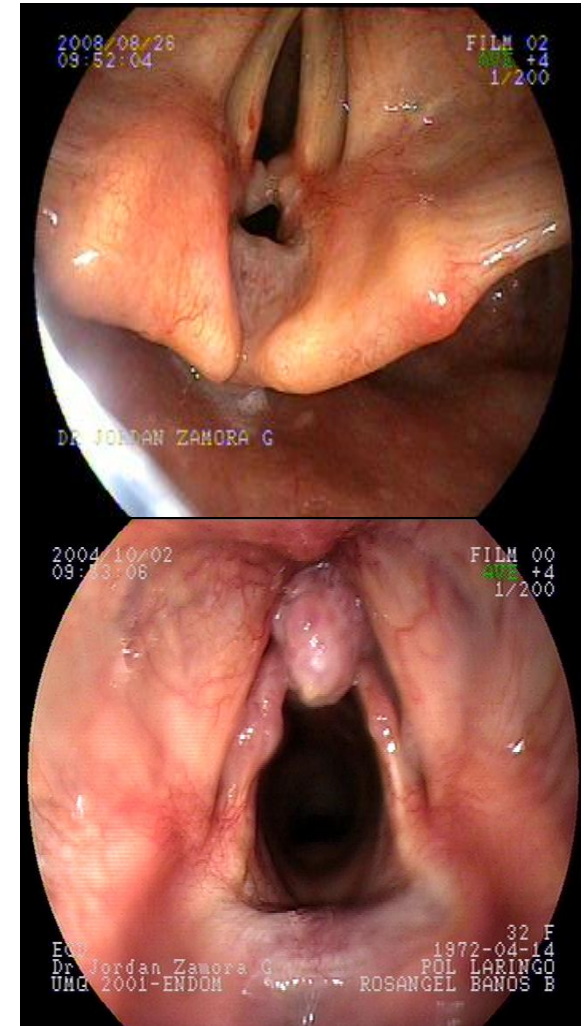
INDICACIONES Y MANEJO DE LA ESOFAGO-GASTRO-DUODENOSCOPIA

● REPORTE ENDOSCOPICO:

- Datos del procedimiento
- Datos del paciente
- Endoscopista (s)
- Asistente (s)
- Datos relevantes del paciente (historia clínica)
- Indicación de consentimiento informado
- Procedimiento endoscopico
- Indicación (es)
- Tipo de instrumento endoscopico
- Medicación (anestesia, analgesia, sedación)
- Examen anatómico
- Limitaciones del examen
- Tejidos o líquidos obtenidos
- Detalles
- Impresión diagnóstica
- Resultados de la intervención terapéutica
- Complicaciones
- Recomendaciones

GASTROINTESTINAL ENDOSCOPY

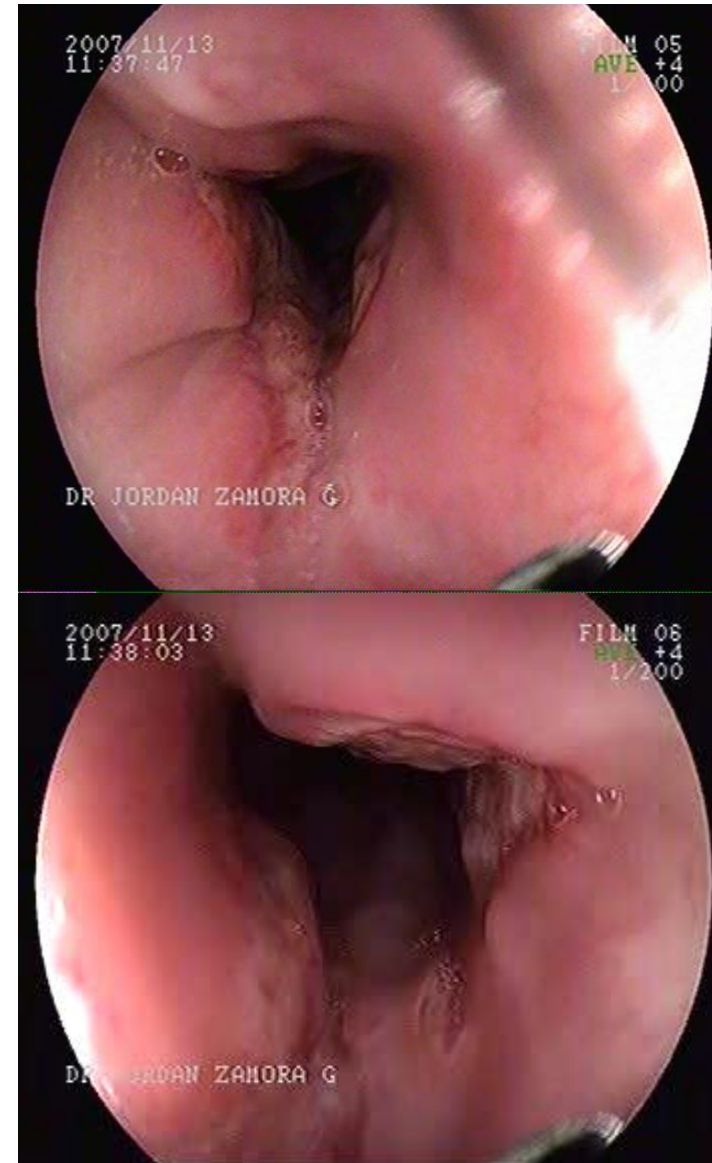
VOLUME 49, NO. 6, 1999



ESOFAGO-GASTRO-DUODENOSCOPIA

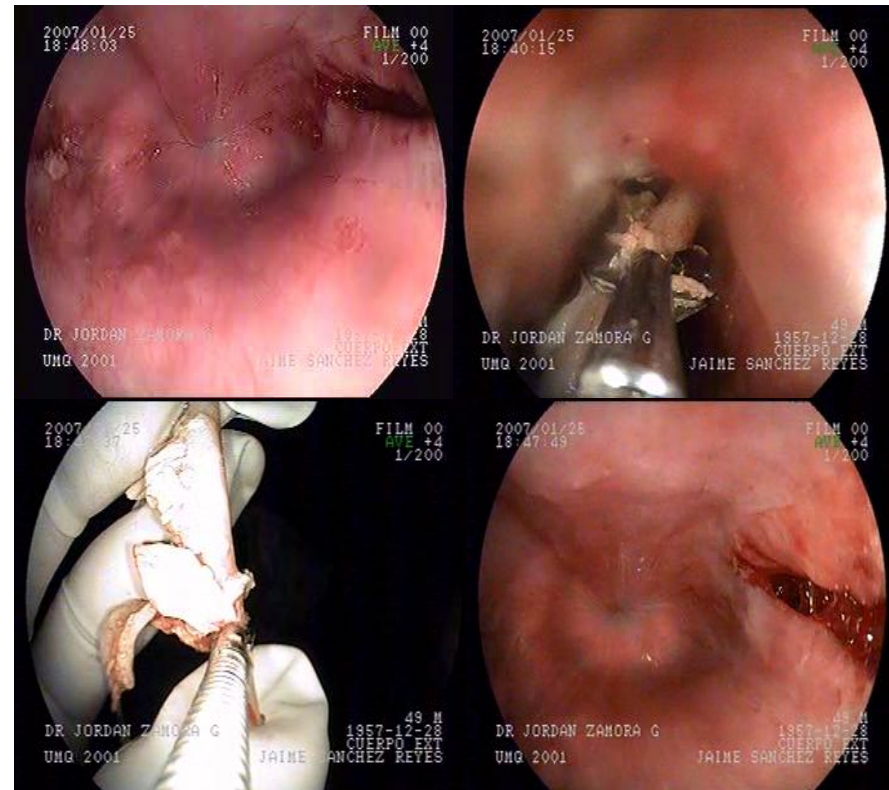
- **DEFINICION:**

Es el procedimiento que evalúa el aspecto macro y micro de la mucosa de estos segmentos (sitios, ubicación, estigmas, daños, mediciones, pronóstico) e incluye la inspección, biopsia, fotografía y video. Puede identificar lesiones benignas y malignas, cambios difusos en la mucosa, estenosis, movimientos, compresiones y estenosis contiguas.

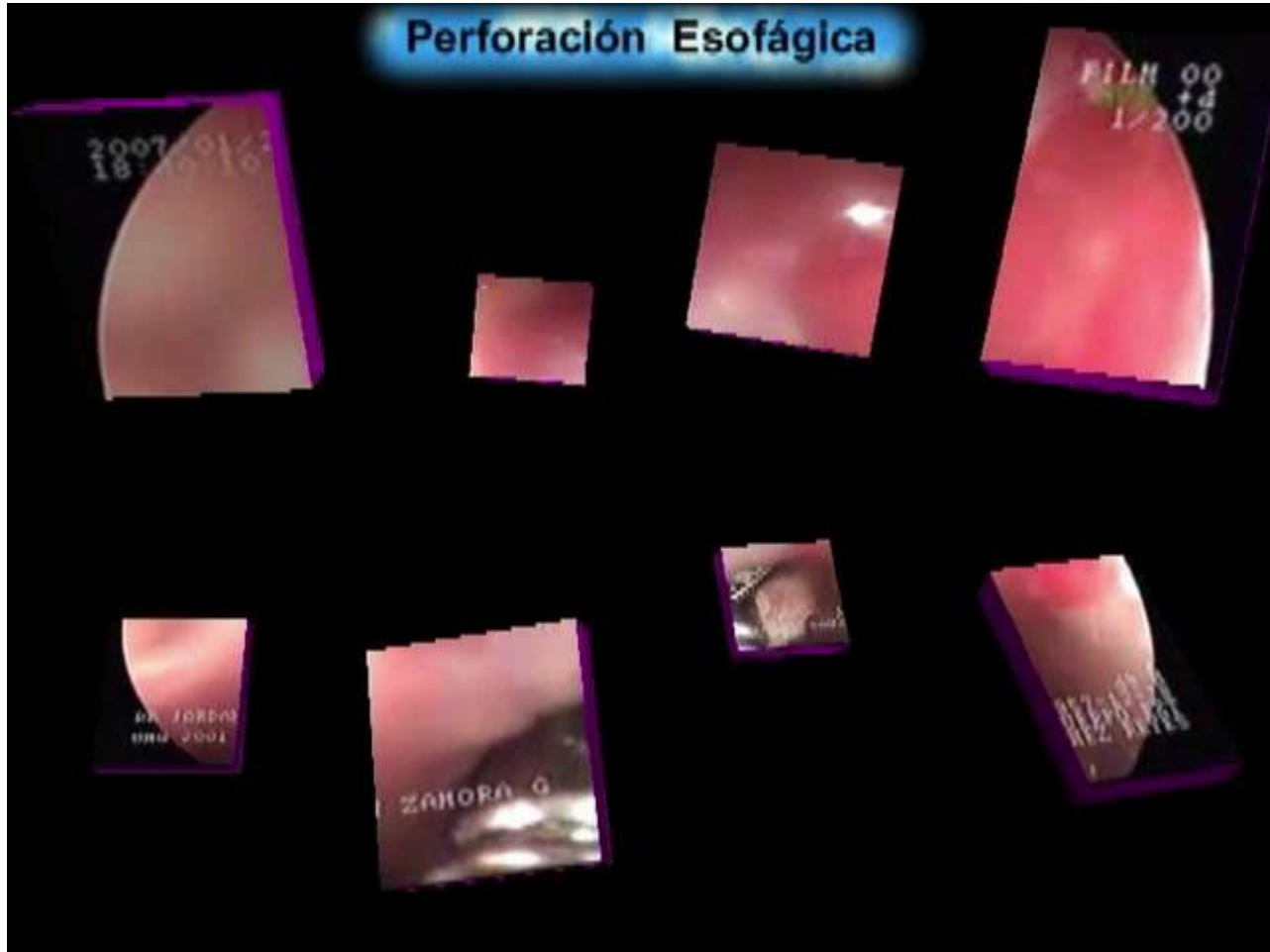


INDICACIONES Y MANEJO DE LA ESOFAGO-GASTRO-DUODENOSCOPIA

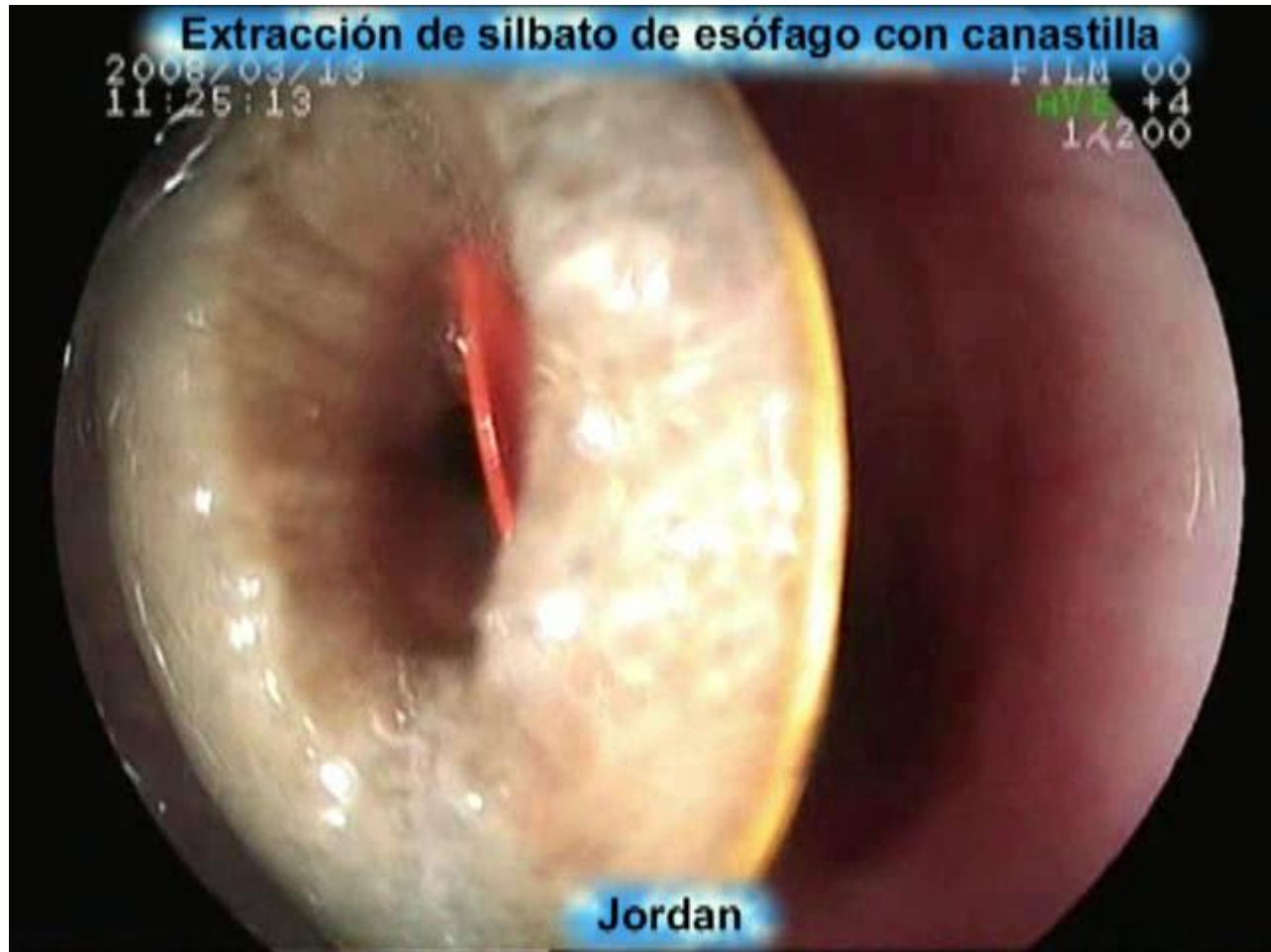- Procedimientos terapéuticos mas comunes:
- Polipectomía
- Dilatación de estenosis
- Extracción de cuerpos extraños
- Gastrostomía
- Tratamiento de la hemorragia (escleroterapia, ligadura, tópicos, etc)
- Prótesis
- Mucosectomía
- Seguimiento postoperatorio



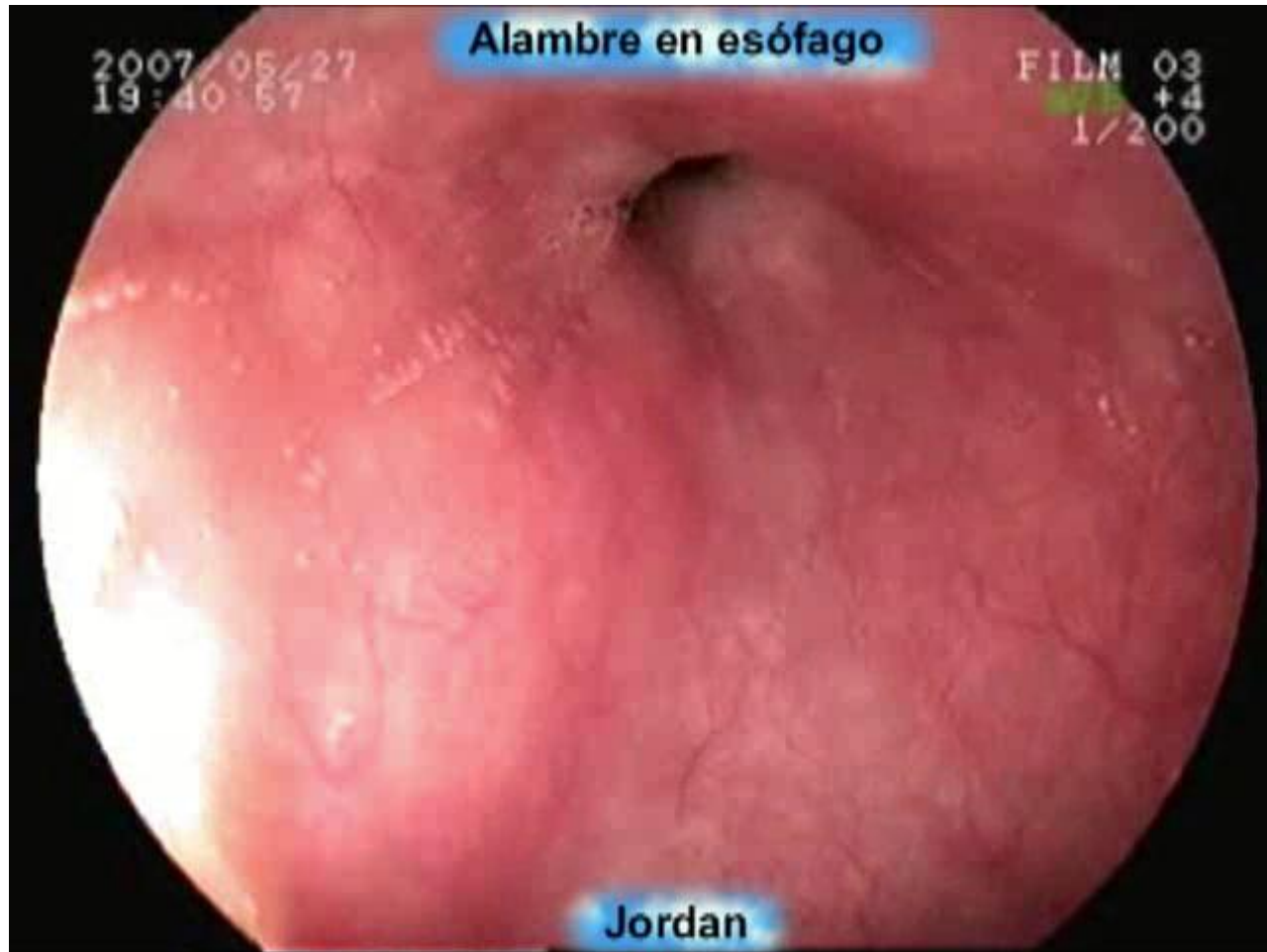Perforación Esofágica



Extracción de cuerpos extraños

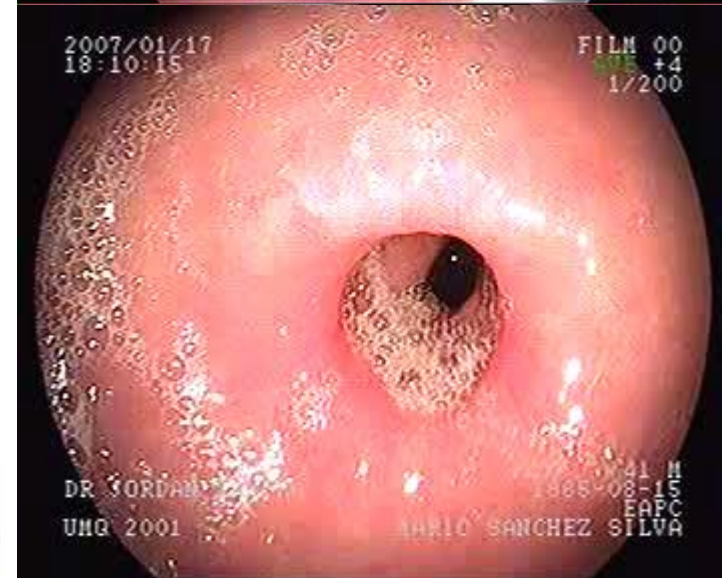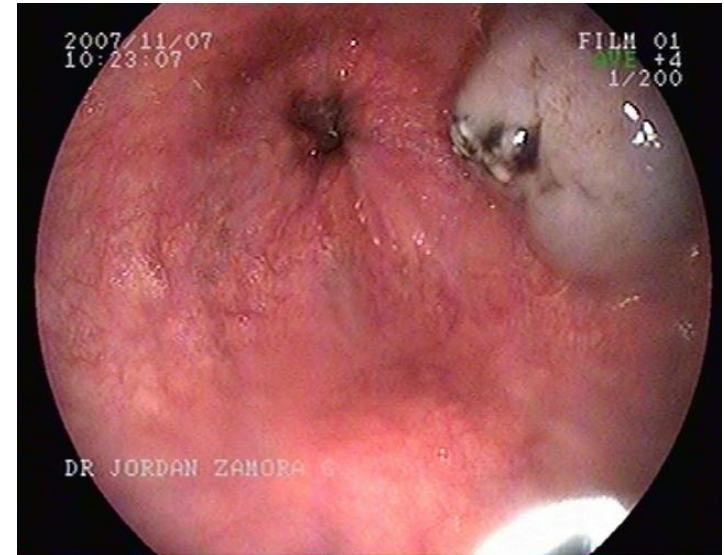


Extracción de cuerpos extraños



INDICACIONES Y MANEJO DE LA ESOFAGO-GASTRO-DUODENOSCOPIA

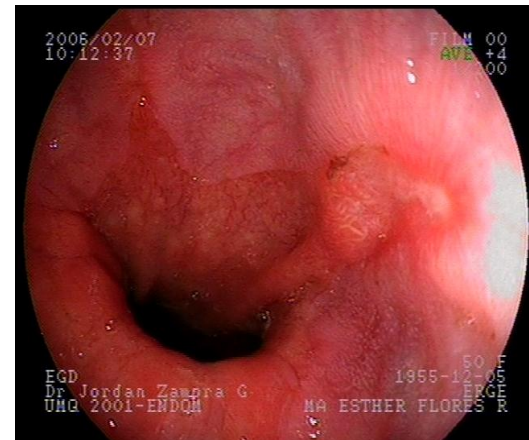
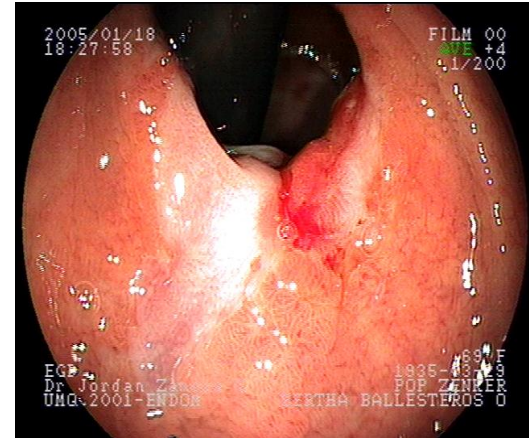
- Procedimientos terapéuticos mas comunes:
- USE
- Procedimientos mixtos
- Aplicación de métodos auxiliares en la hemostasia y en cirugía endoluminal.
- NOTES.



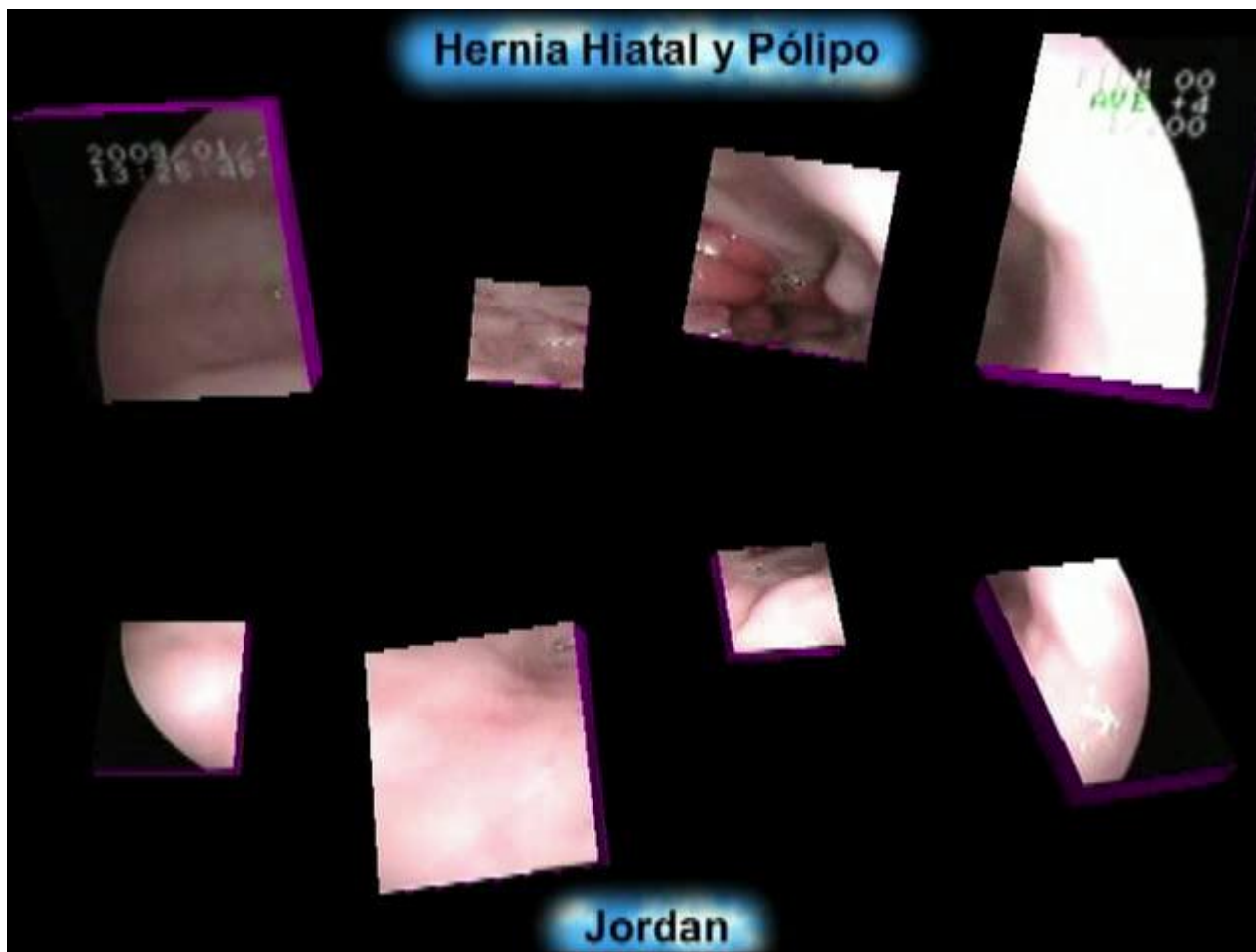
Esofagitis por reflujo

- Daño visible endoscópicamente.
- Clasificación de los Angeles.

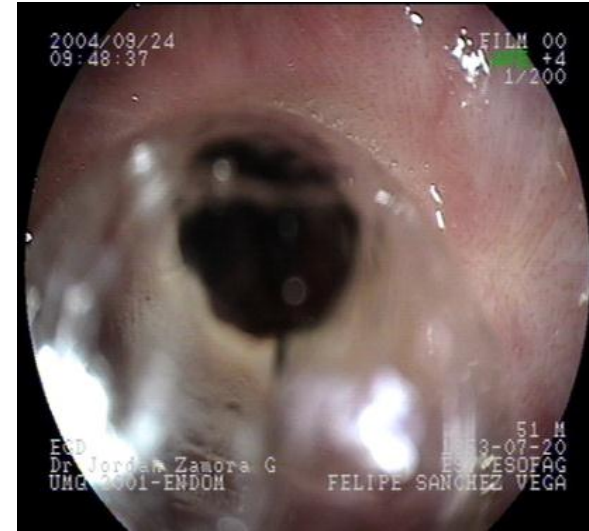
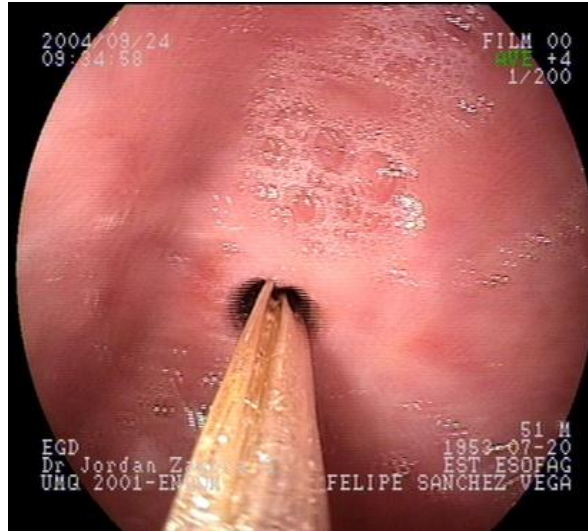
Am J Gastroenterol 2006;101:1900-1920.

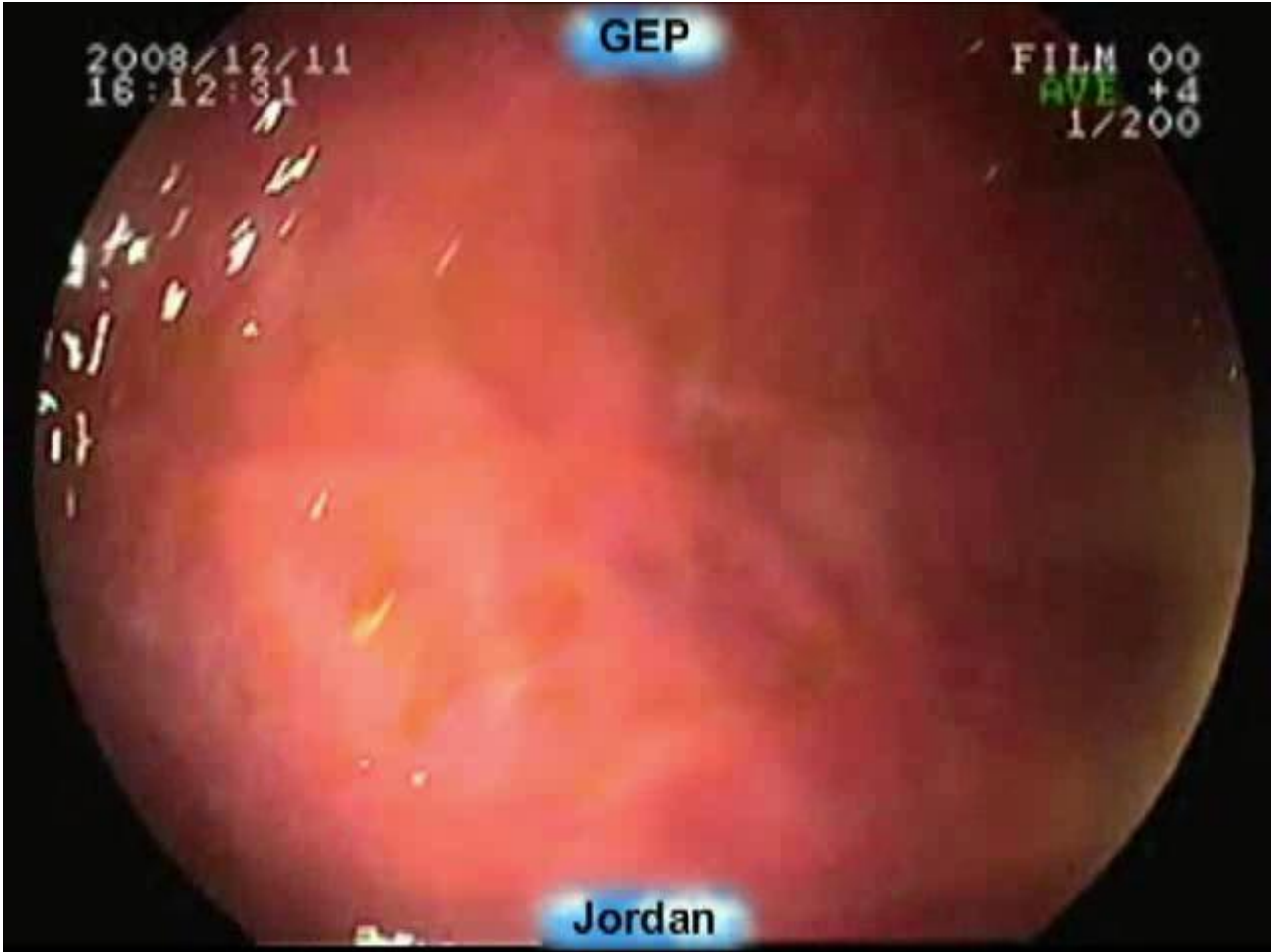

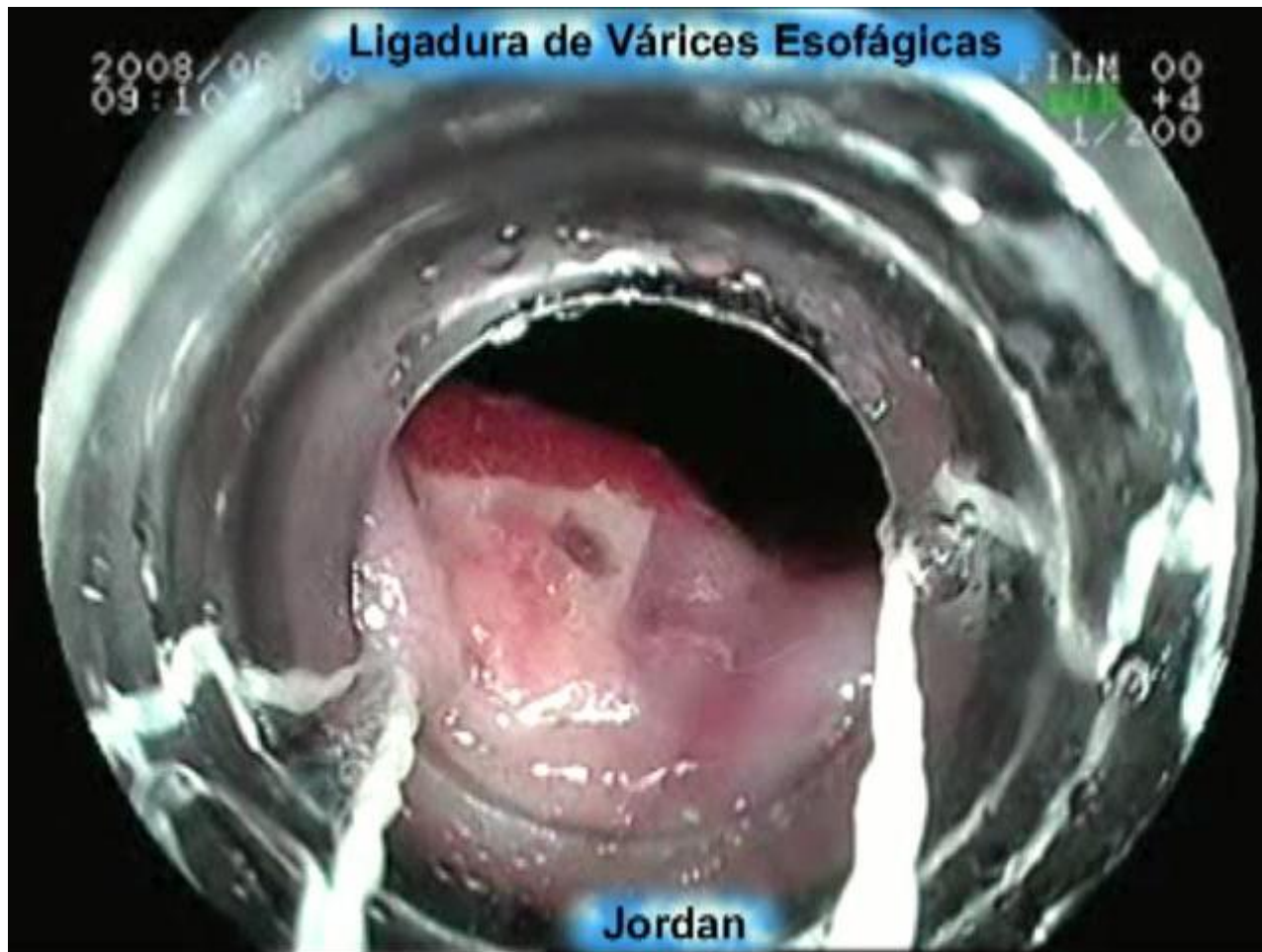Hernia Hiatal y Pólipo



Dilatación neumática

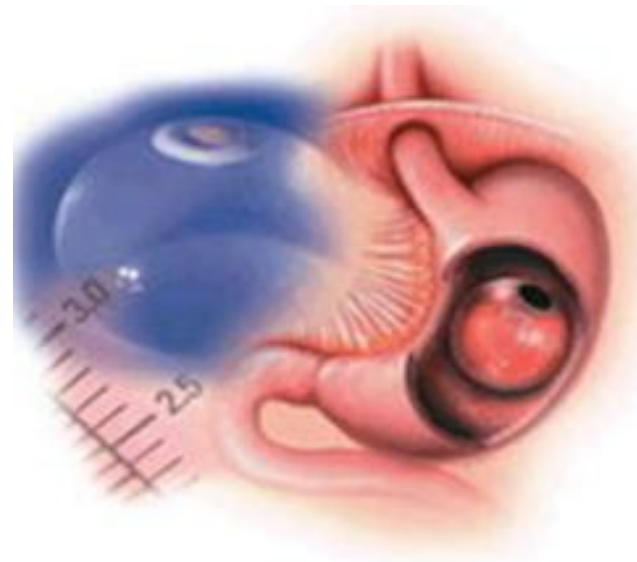
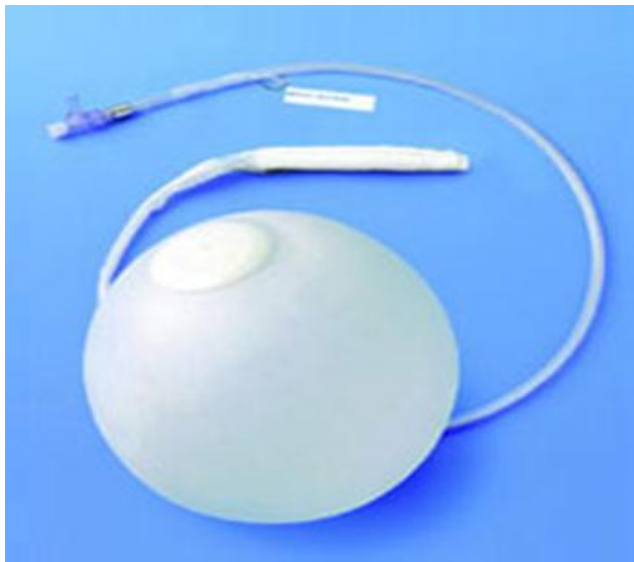




Tratamiento endoscópico en Obesidad

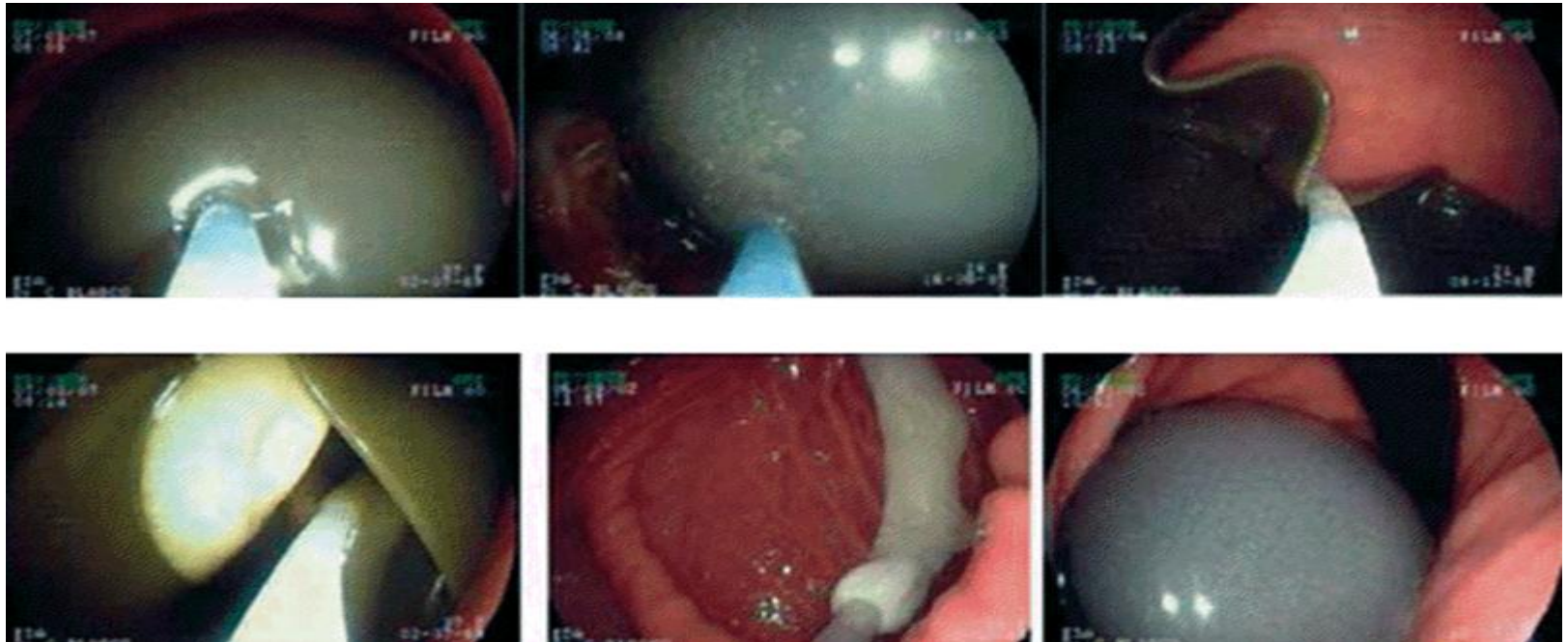
-Balón intragástrico-



Descrito desde los años ochenta, ha sido utilizado como alternativa de tratamiento primario para la obesidad y también como preparación para la cirugía en pacientes de mayor riesgo quirúrgico.

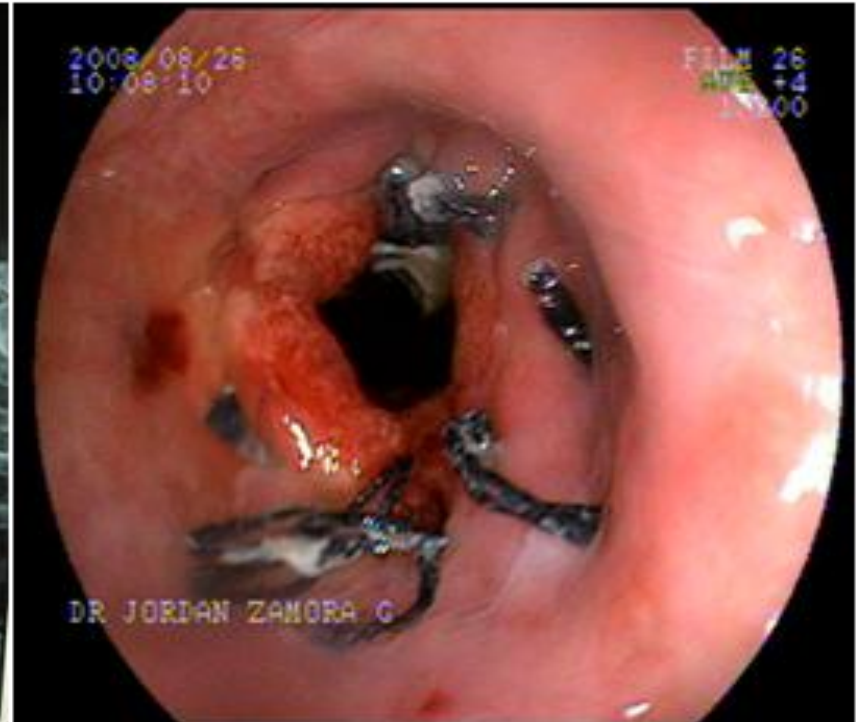
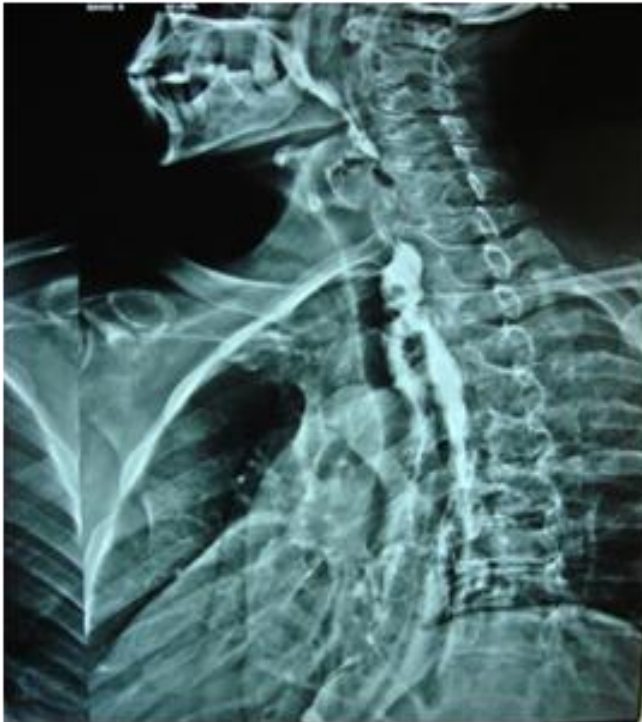Tratamiento endoscópico en Obesidad

-Balón intragástrico-

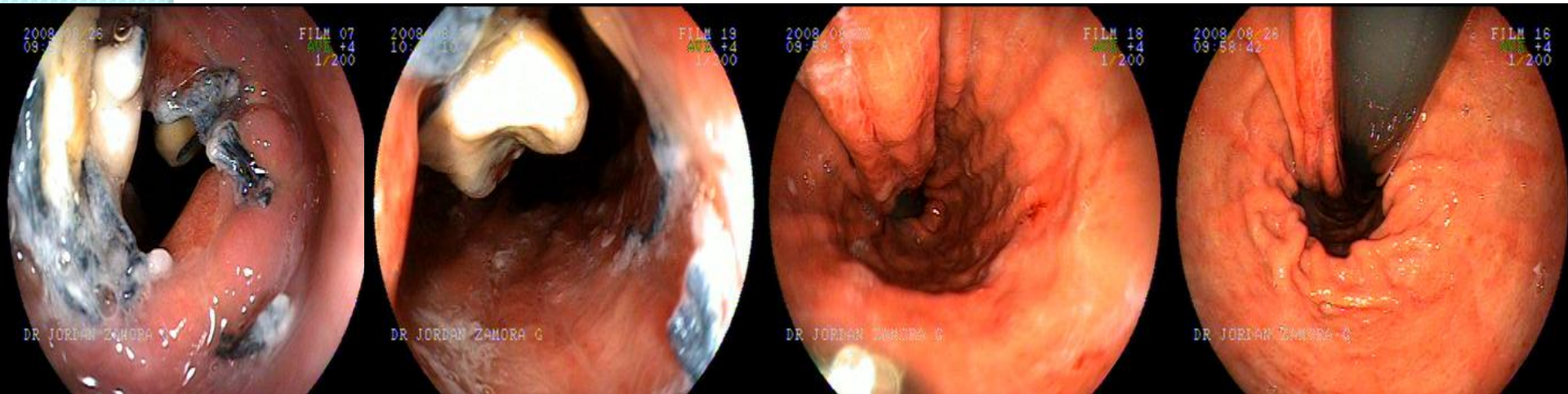


INDICACIONES Y MANEJO DE LA ESOFAGO-GASTRO-DUODENOSCOPIA

- Estenosis esofágica



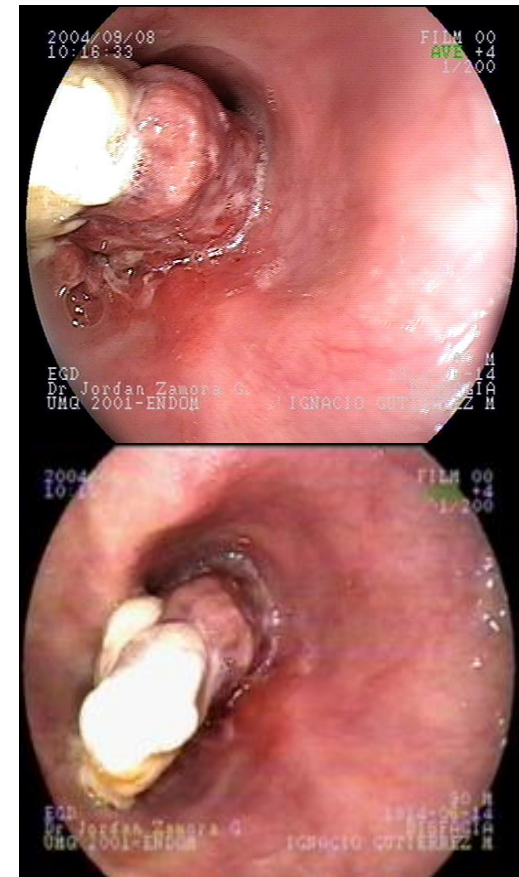
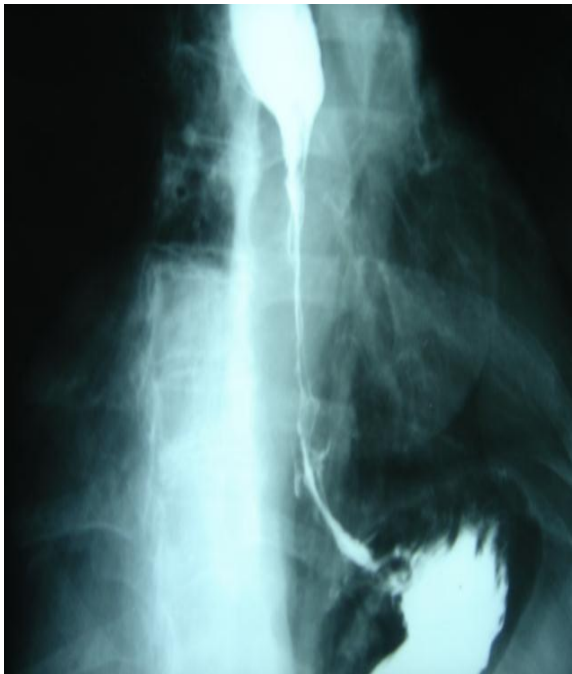INDICACIONES Y MANEJO DE LA ESOFAGO-GASTRO-DUODENOSCOPIA

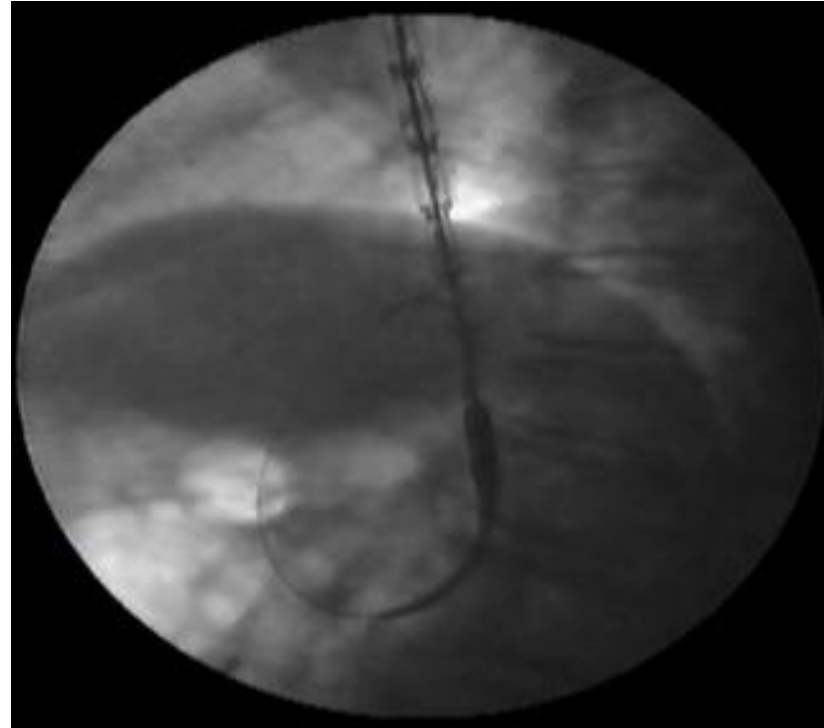
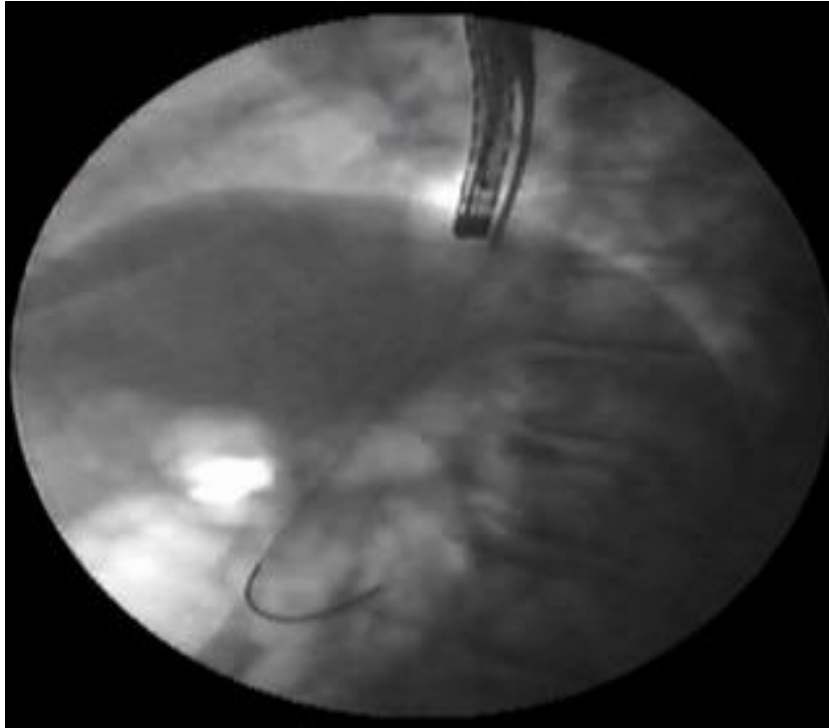


- Ascenso gástrico

INDICACIONES Y MANEJO DE LA ESOFAGO-GASTRO-DUODENOSCOPIA

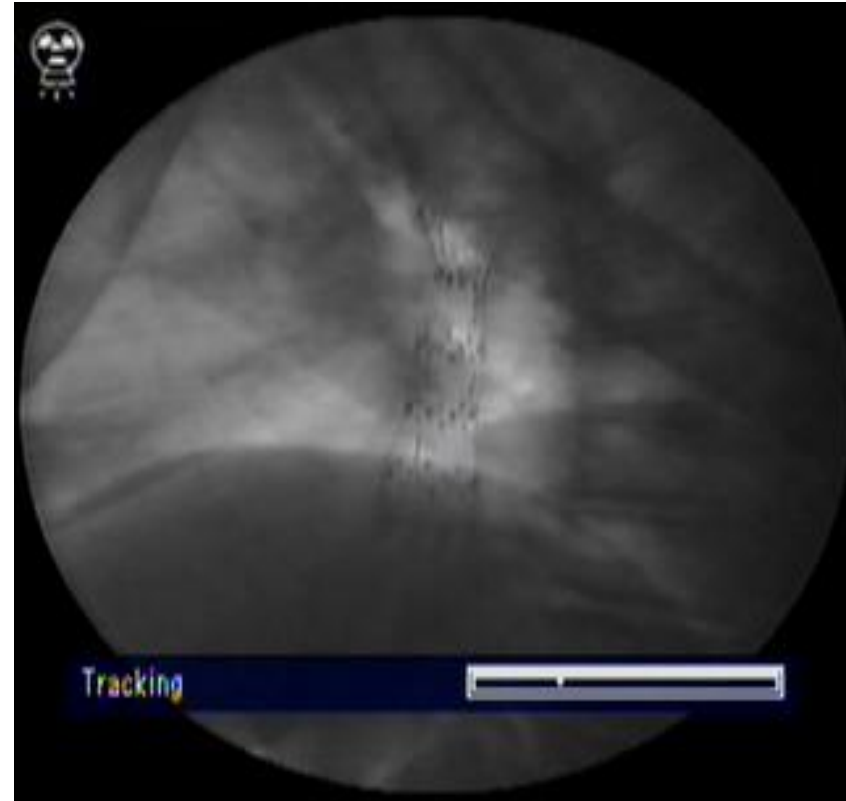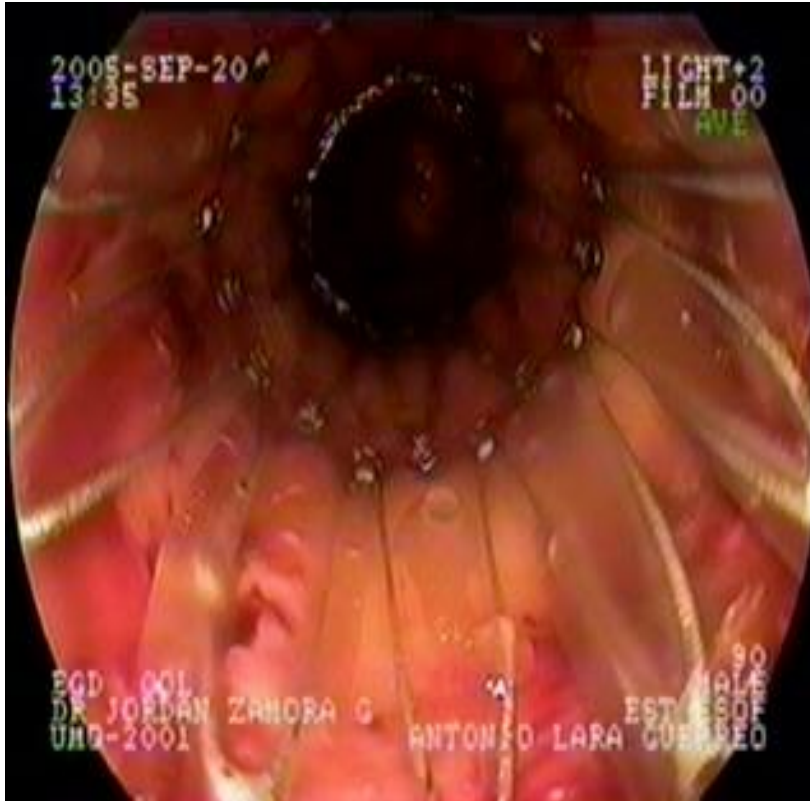
- Estenosis esofágica





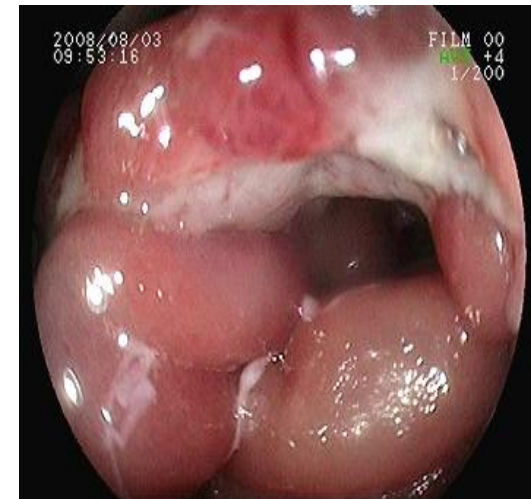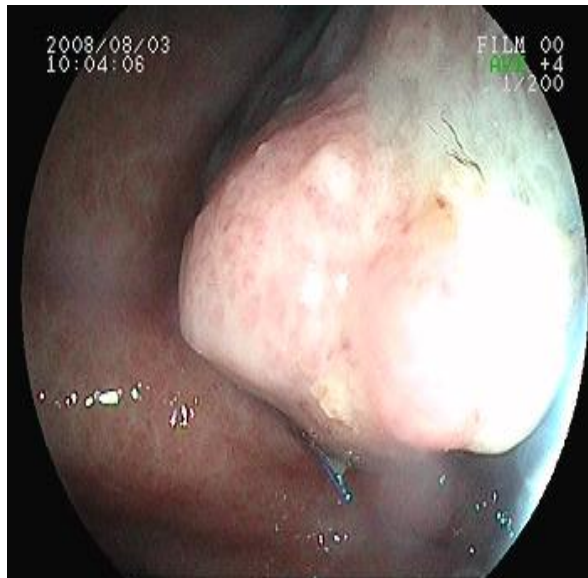
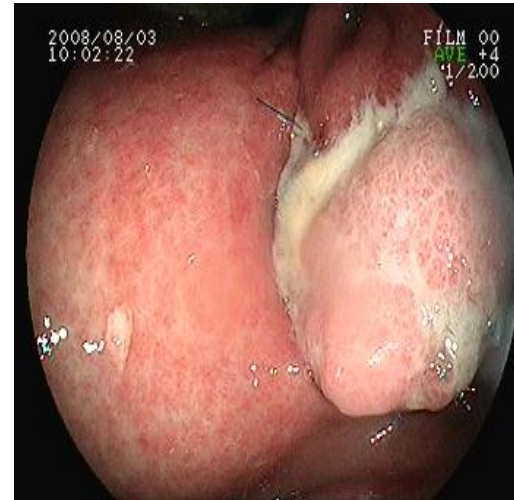
- Prótesis esofágica, control fluoroscópico

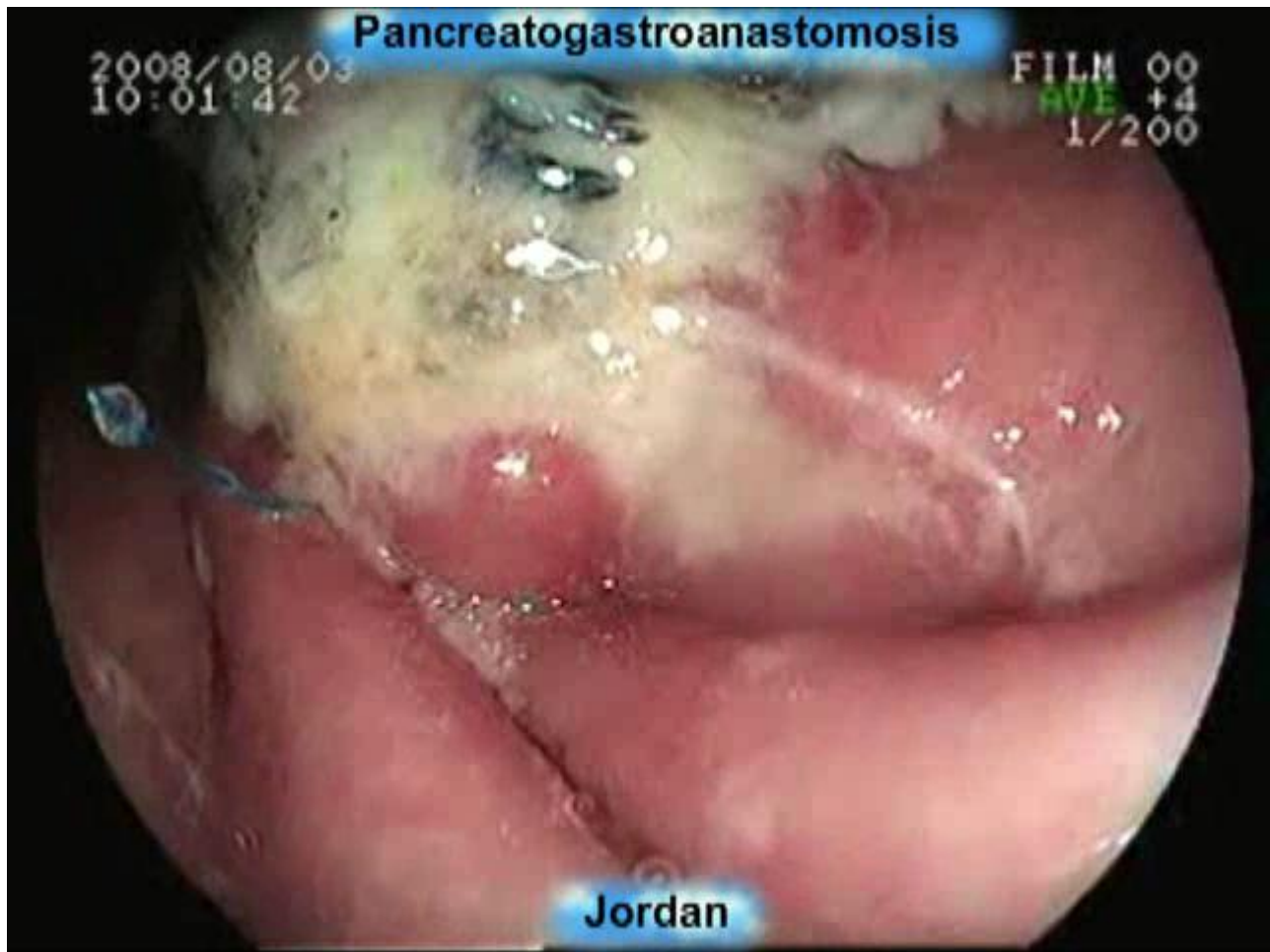
- Prótesis esofágica, visión endoscópica y fluoroscópica



INDICACIONES Y MANEJO DE LA ESOFAGO-GASTRO-DUODENOSCOPIA

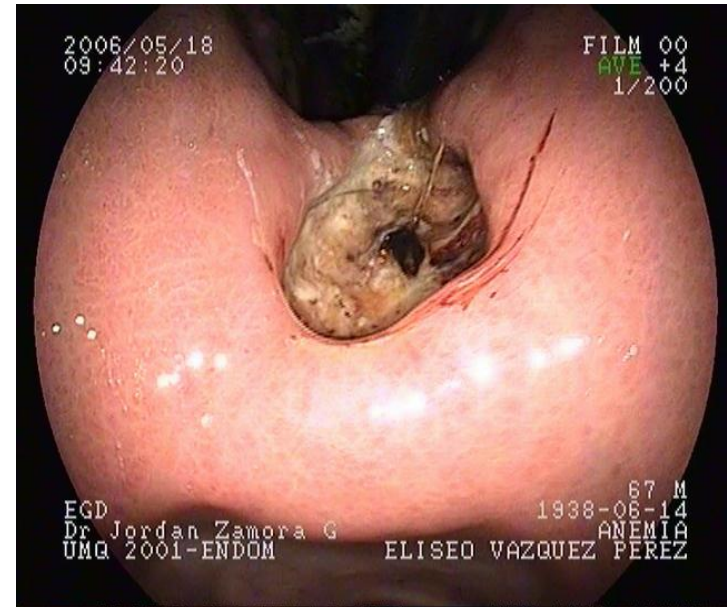
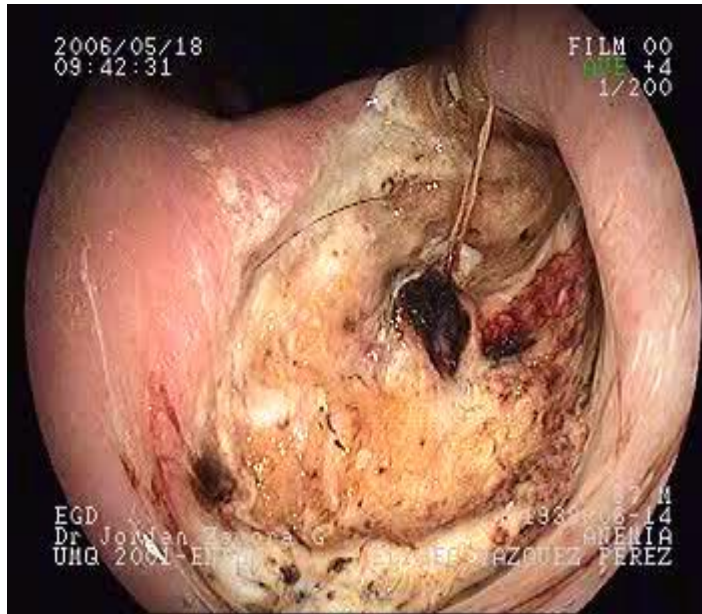
- Seguimiento postoperatorio





Instituto de Ciencias de la Salud

Úlcera gástrica



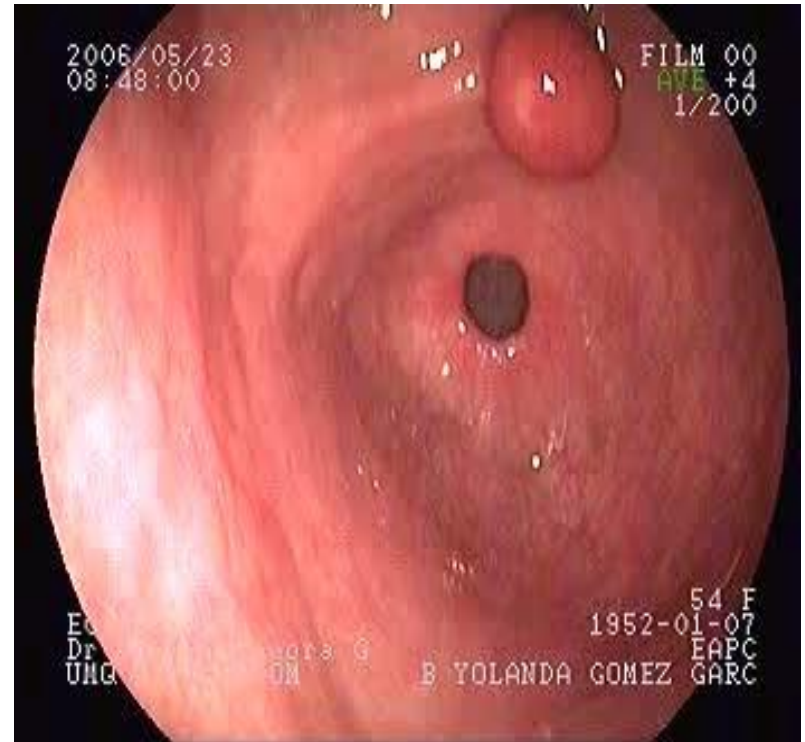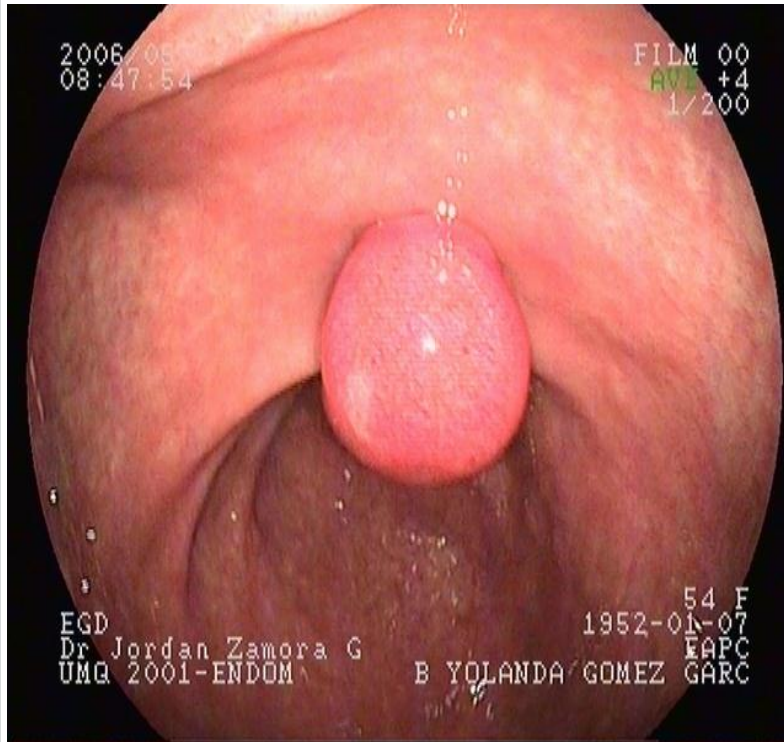Úlceras gástricas y Divertículo Duodenal

Jordan

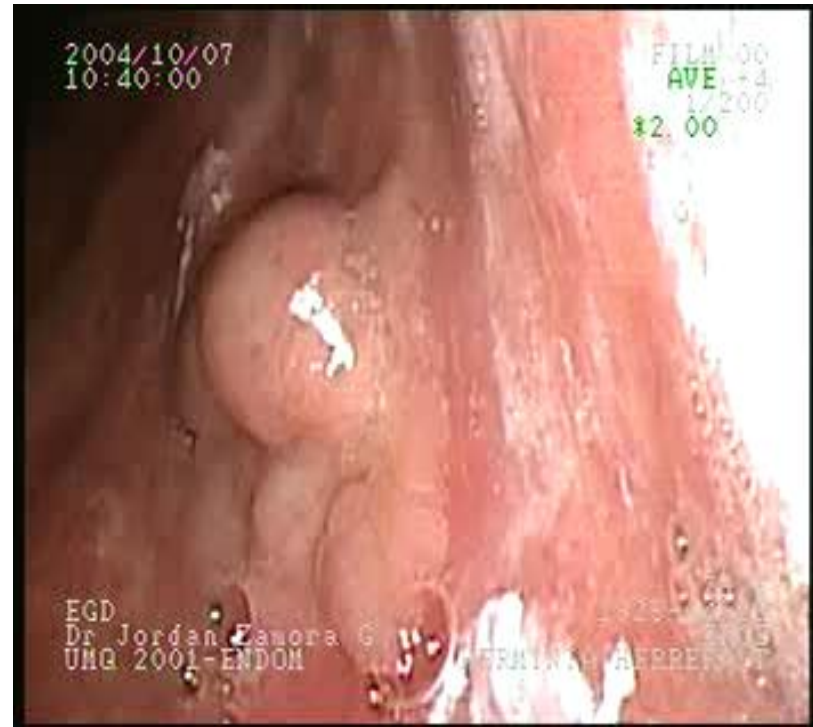
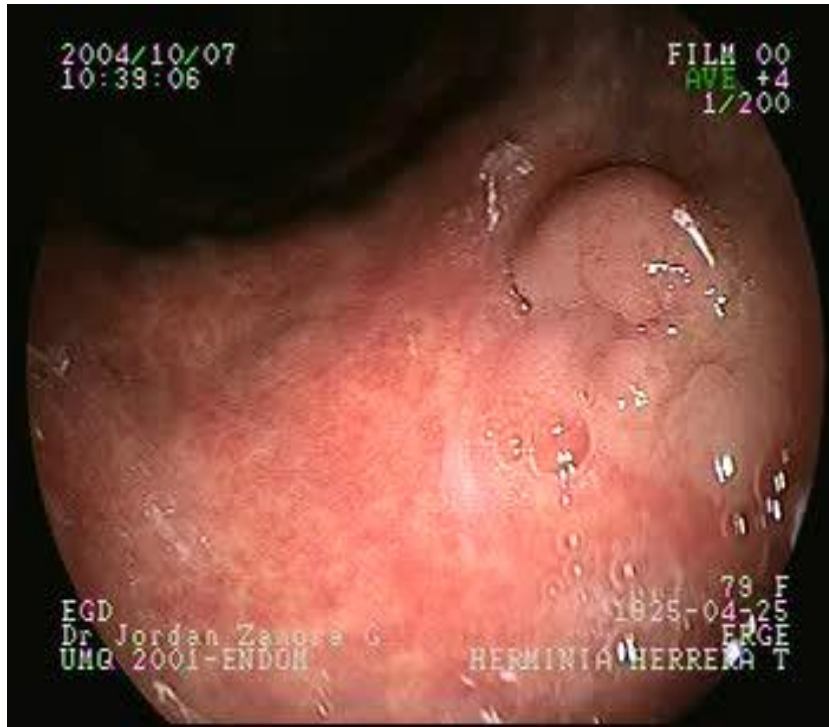
Instituto de Ciencias de la Salud

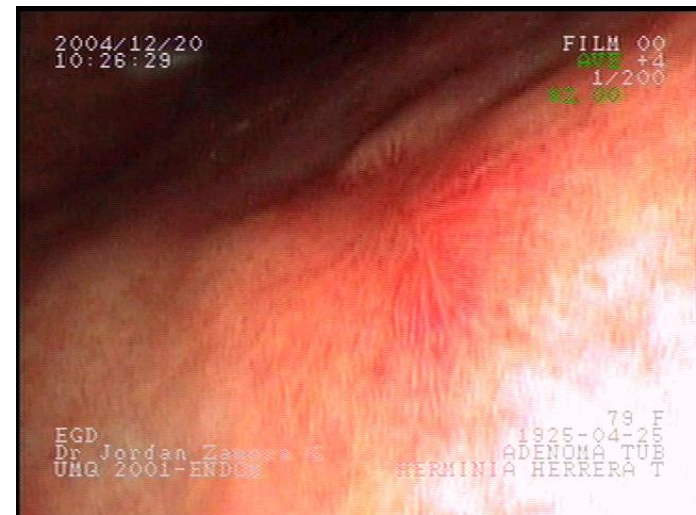
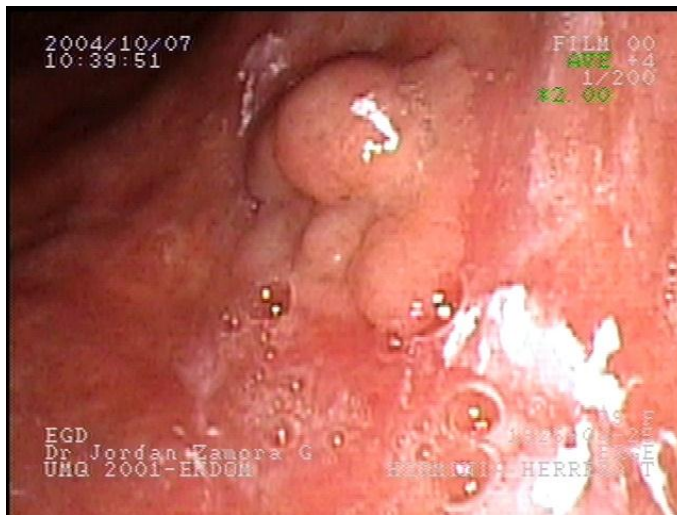
Pólipo gástrico



Lesión tumoral gástrica

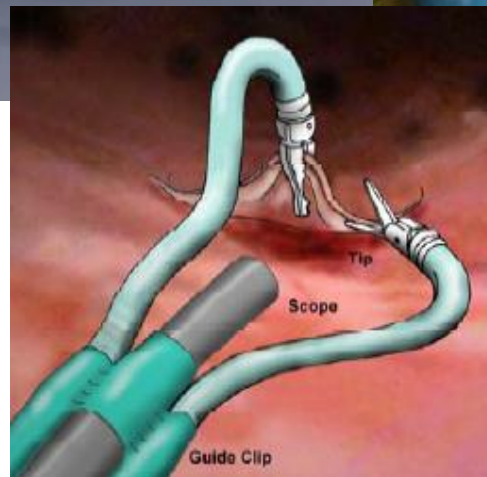
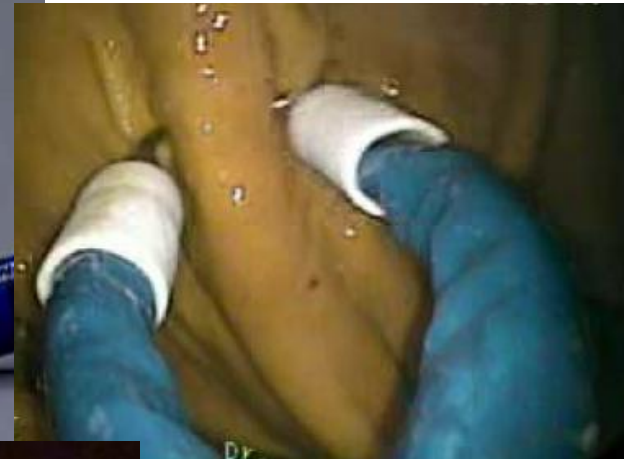

Mucosectomía

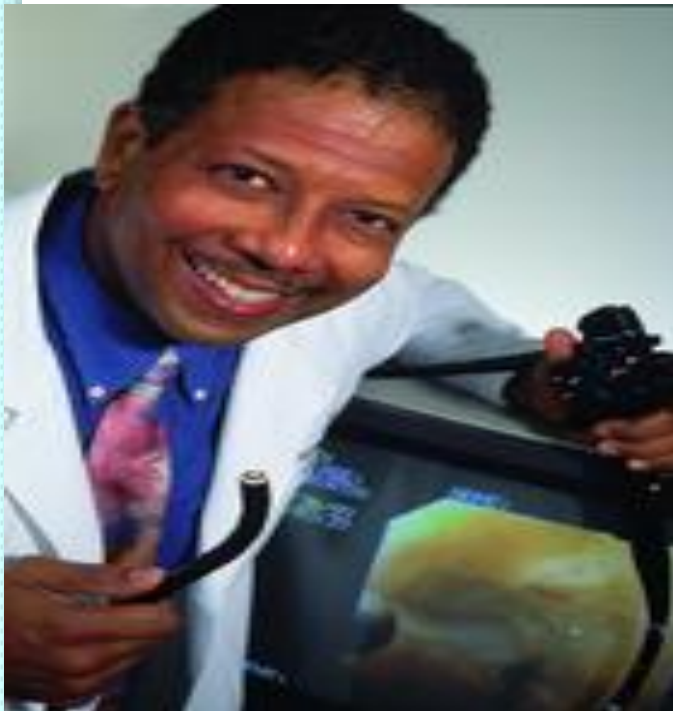

- Tiene una tasa de supervivencia a los 5 años mayor del 90%.

Nuevos endoscopios



NOTES: HISTORY AND PRESENT SITUATION



- first experimental report in 2004
- Feasible to access to the peritoneal cavity
- New conception arise: NOTES

Kaloo AN, et al. *Gastrointest Endosc*, 2004, 60:114–117.



JOHNS HOPKINS UNIVERSITY

Asegurar las competencias en Endoscopia

Ensuring Competence in Endoscopy



*Prepared by the ASGE
Taskforce on Ensuring
Competence in Endoscopy*

Douglas O. Faigel MD, Chair
Todd H. Baron, MD
Blair Lewis, MD
Bree Petersen, MD
John Peirini, MD

and



*American College of
Gastroenterology Executive
and Practice Management
Committees*

John W. Popp, Jr., MD, FACG, Pres.
Jack A. DiPalma, MD, FACG
Irving M. Pike, MD, FACG
Ira L. Flax, MD, FACG

