



Universidad Autónoma del Estado de Hidalgo



Instituto de Ciencias de la Salud

Dr. Miguel Ángel González Sosa

Presentación realizada en el curso de “Clinopatología del Aparato Respiratorio” dentro de la Licenciatura de Médico Cirujano del Área Académica de Medicina en el semestre Julio – Diciembre 2011.

Clinopatología del Aparato Respiratorio

Respiratory Clinopathology



Área del Conocimiento: 3 Medicina y Ciencias de la Salud

Abstract

This presentation is a part of the course “Respiratory Clinopatology” imparted in the Academic Area of Medicine, Institute of Health Sciences at the Autonomous University of the State of Hidalgo. Period January – June 2011.

Key words: Anatomy, Embryology.

Resumen

La presentación es parte del curso de “Clinopatología del Aparato Respiratorio” impartido en el Área Académica de Medicina del Instituto de Ciencias de la Salud de la Universidad Autónoma del Estado de Hidalgo. Julio – Diciembre 2011.

Palabras Clave: Anatomía, Embriología.



Universidad Autónoma del Estado de Hidalgo



Instituto de Ciencias de la Salud

Anatomía y Embriología



ANATOMIA DEL APARATO RESPIRATORIO

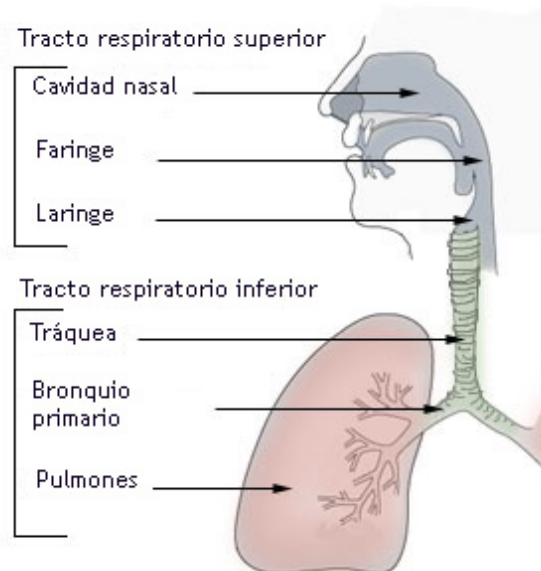
El aparato respiratorio se divide en Vías Aéreas Superiores y Vías Aéreas Inferiores

Las Superiores

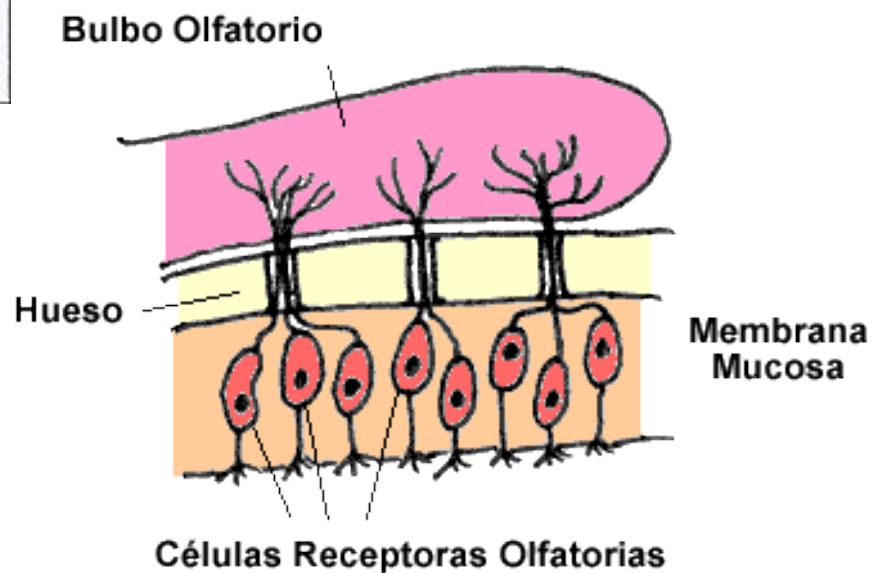
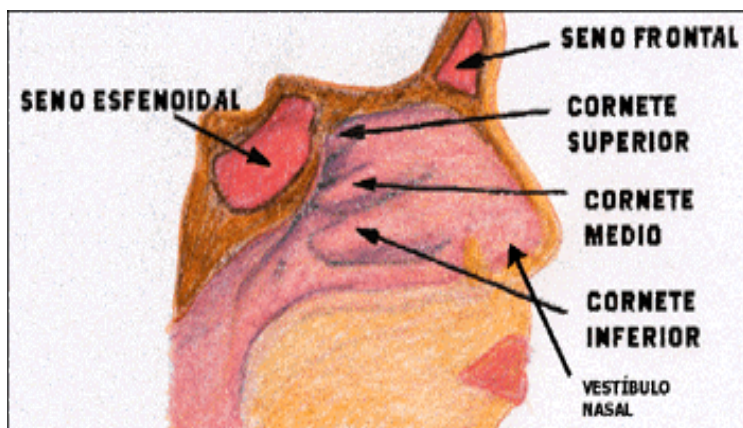
Fosas nasales (cavidad nasal).
Faringe.
Laringe.
Traquea (Porción Superior).

Las Inferiores

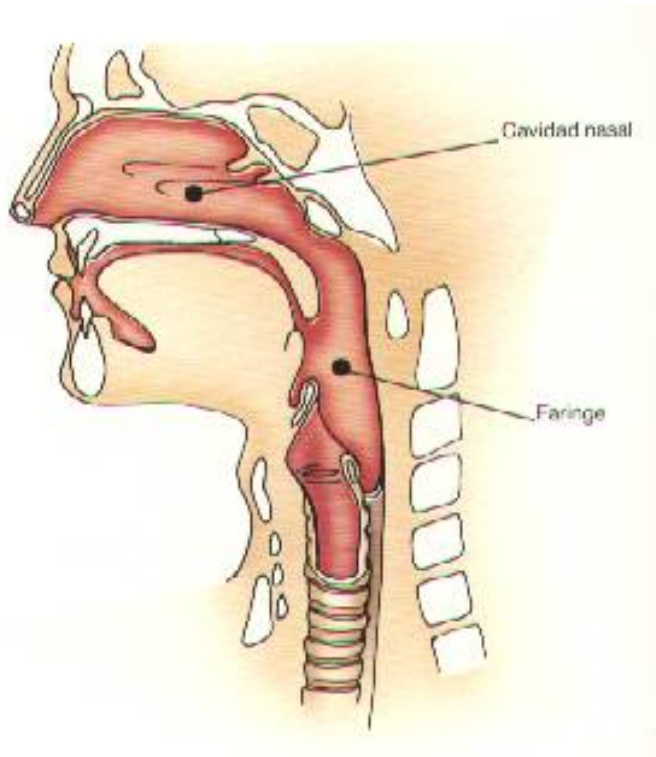
Traquea (porción inferior o intratorácica).
Bronquios principales.
Bronquios lobares
Bronquios segmentados
Bronquiolos.
Alvéolos.
Parénquima pulmonar.



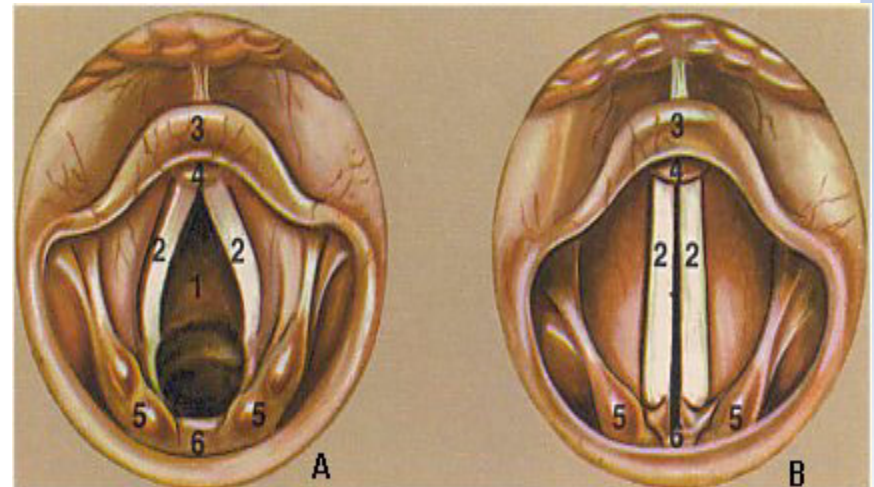
Cavidad Nasal



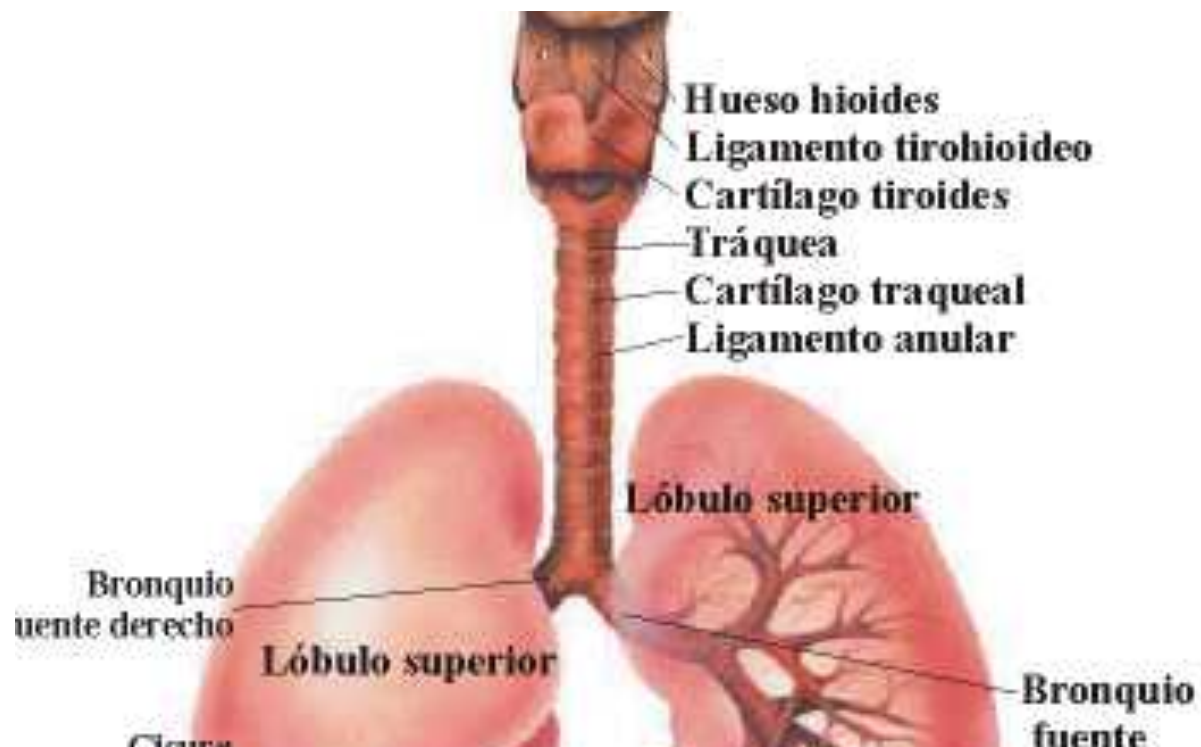
Laringe y Faringe



Laringe , Cuerdas Vocales

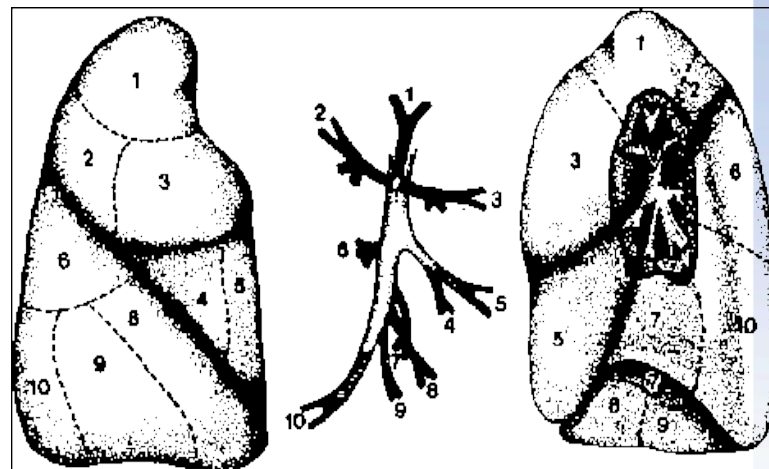
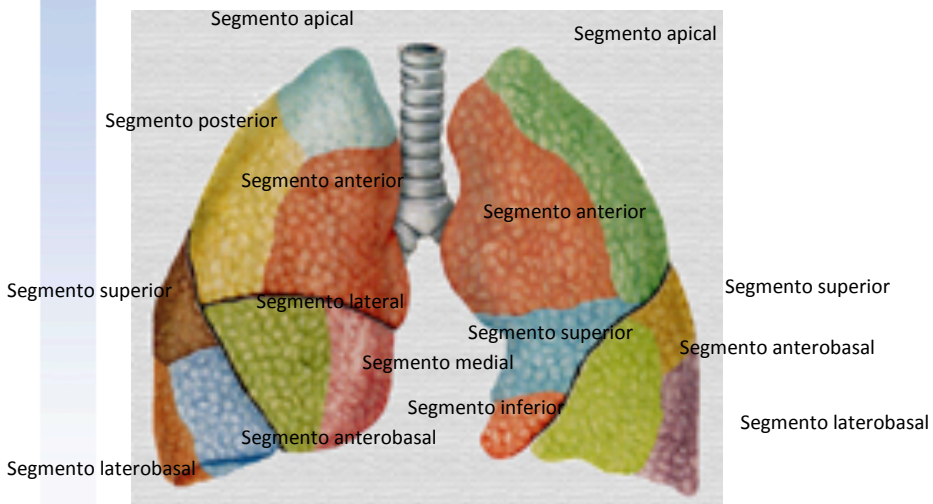
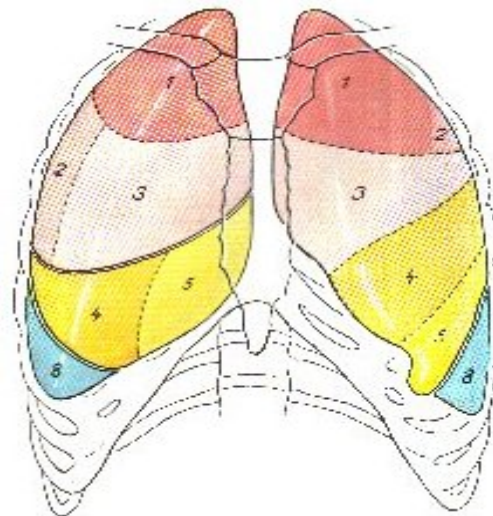


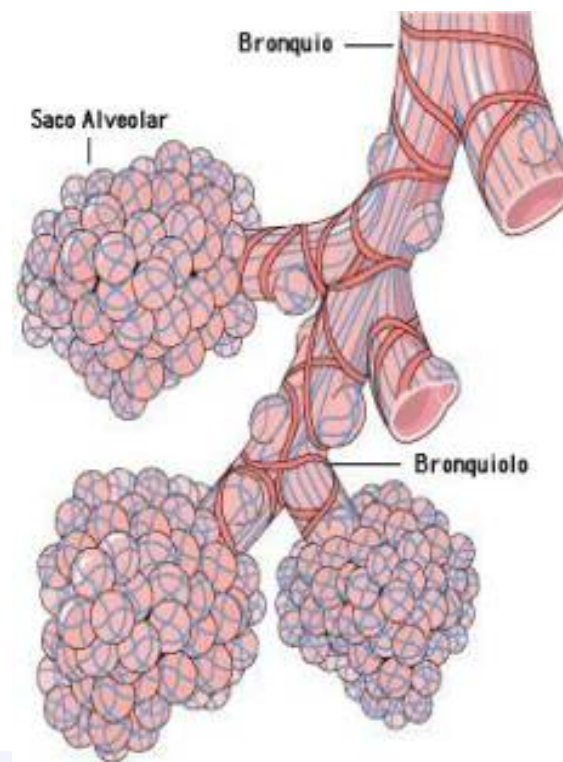
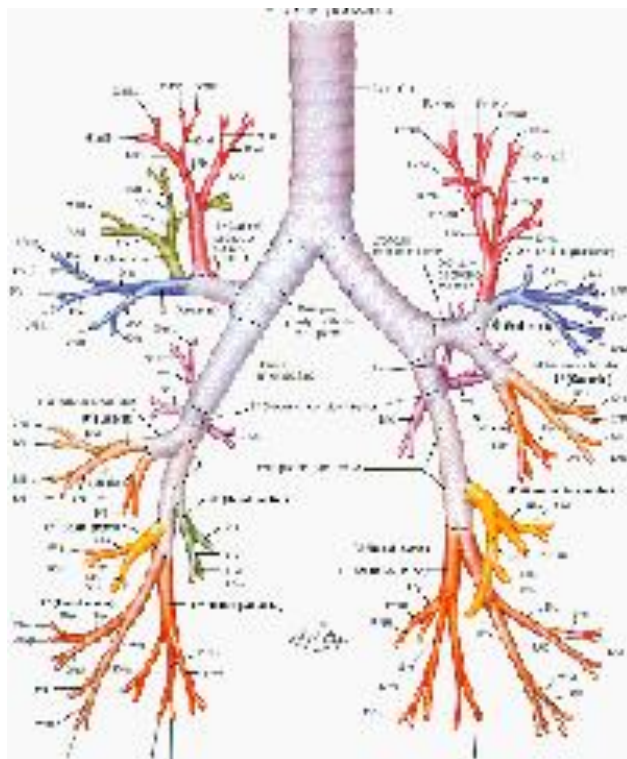
Traquea



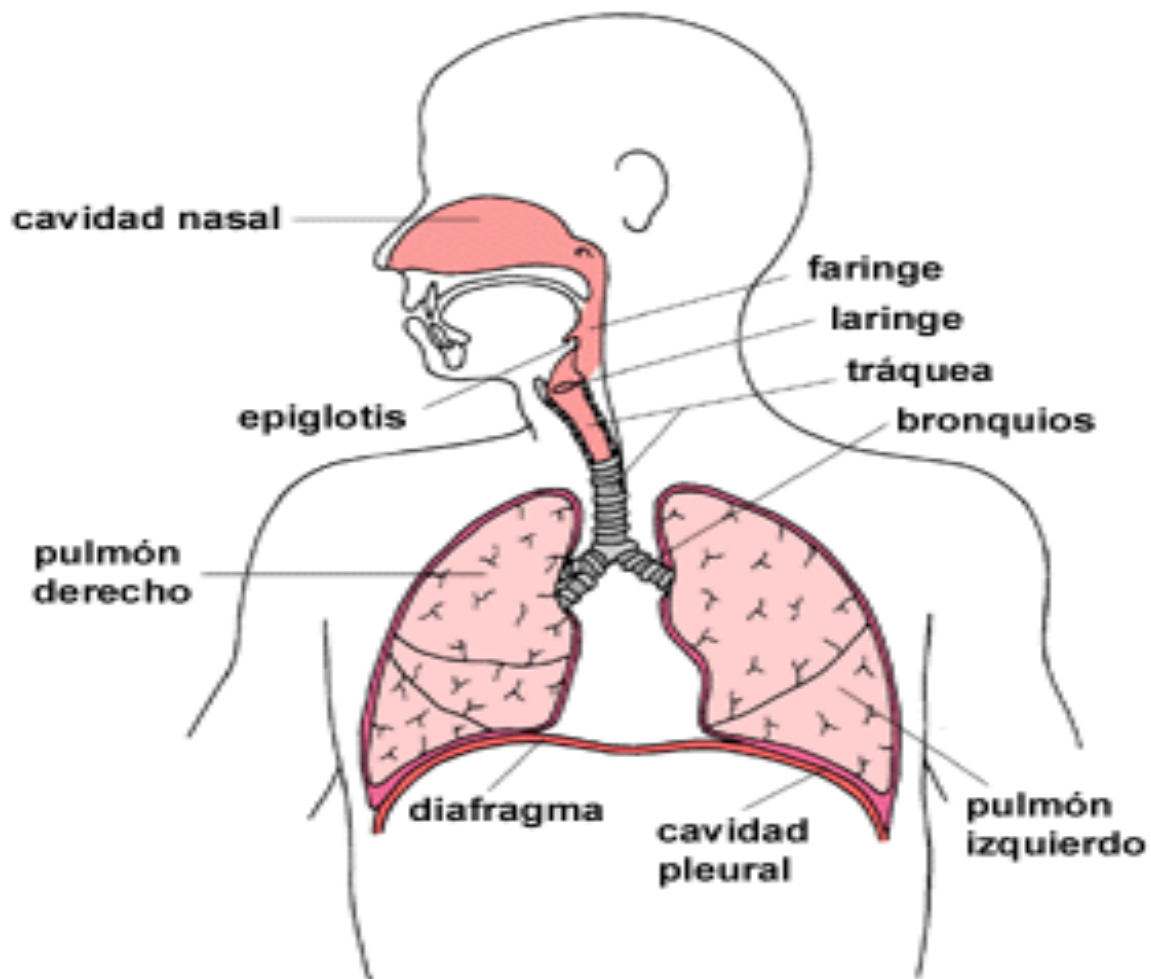


Pulmón





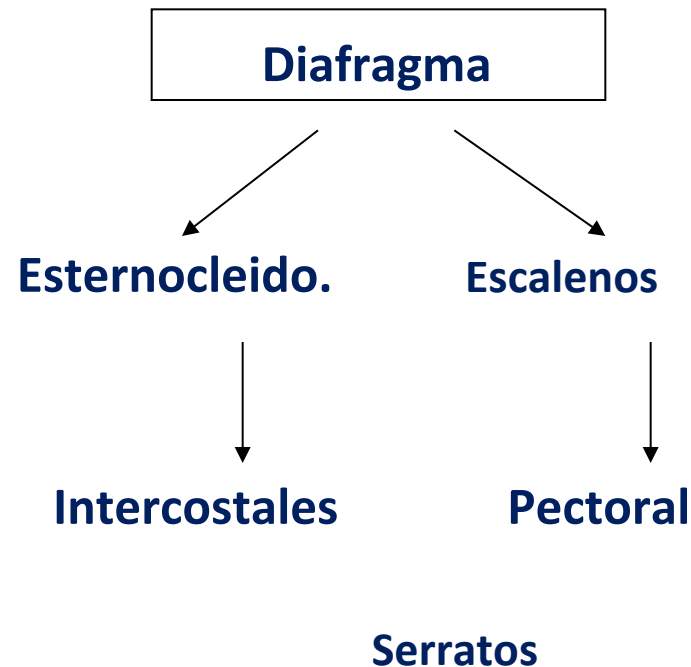
Aparato Respiratorio





Musculatura Respiratoria

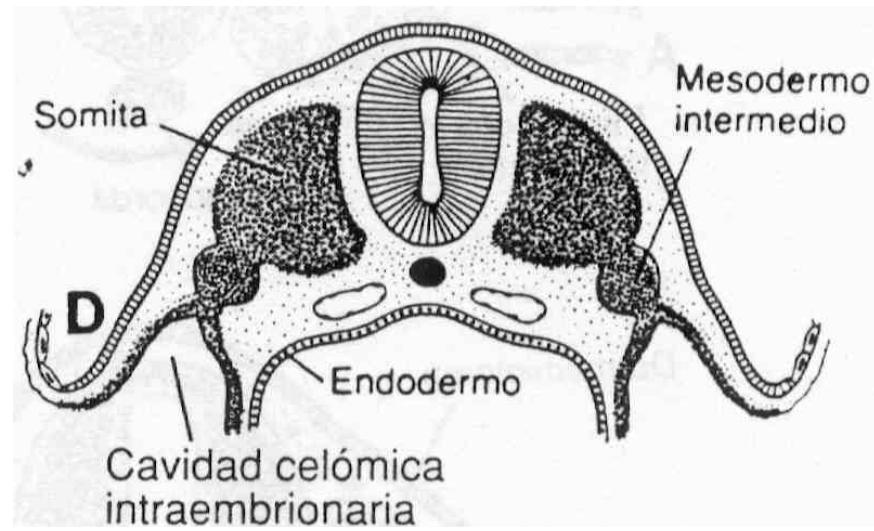
Los movimientos de la caja torácica los realizan los músculos que toman inserción en ella, muchos de ellos pueden colaborar tanto en la inspiración como en la espiración por la posición de sus fibras, por ejemplo:



EMBRIOLOGÍA

Se reconoce ya en el embrión de tres semanas de edad gestacional.

las estructuras vasculares del pulmón se originan a partir del mesodermo. Siendo las demás estructuras propias del endodermo, ya que los primeros vestigios a su inicio parece una evaginación endodérmica de la parte ventral del intestino anterior.





CAPAS GERMINATIVA

Ectodermo

- Epitelio nasal
- Mucosa y submucosa de los alvéolos

Endodermo

- La tráquea.
- Los bronquios.
- Alvéolos.
- Pulmón
- Epitelio de la laringe.

Mesodermo

- *Estructuras vasculares del pulmón*
- Componentes cartilaginosa
- Muscular liso
- Revestimiento de las cavidades torácica



Desarrollo Embrionario

Se reconocen cuatro fases del desarrollo del árbol broncopulmonar:

1.- Fase embrionaria (4ª a 7ª semanas),

4ta Semana

Para la cuarta semana de gestación, comienzan los latidos cardíacos, (primer órgano en iniciar sus funciones).

Se forma un tubo mediano (tráquea), que se bifurca en evaginaciones laterales llamadas yemas pulmonares.

El brote derecho se divide en tres ramas y el izquierdo, en dos (bronquios principales).

6ta Semana: Se reconocen los bronquios segmentarios.

7ma Semana: Los Bronquios Subsegmentarios

2.- Fase Pseudoglandular (8ª a 16ª semanas),

Hay bifurcación y capilarización de los segmentos broncopulmonares.

Se alcanza el número de generaciones bronquiales que se tiene al nacimiento.

En los bronquios, en forma centrífuga, se forman las células ciliadas (9na a 10ma semanas)



Desarrollo Embrionario

3.- Fase Canalicular (17ª a 26ª semanas)

Se reconoce la estructura acinar.

Se forman los bronquiólos respiratorios.

Se completa también la capilarización

4.- Fase alveolar (26ª semana hasta el nacimiento).

Se completa la formación del sistema canalicular bronquio-alveolar.

Se forman 6 a 7 generaciones de sacos alveolares.

Entre la semana 24 y 26: Producción de secreción mucosa y serosa.

El desarrollo postnatal del pulmón se caracteriza por la formación de conductos alveolares y de alvéolos maduros. Al momento del nacimiento se estima un número de 20 a 25 millones de alvéolos y en el adulto se calcula que existen 300 millones de alvéolos.

Fetal stage

Embryonic
0-7 weeks

Pseudoglandular
7-17 weeks

Canalicular
17-27 weeks

Saccular/Alveolar
28 wks - term

Airway

Trachea

Bronchi

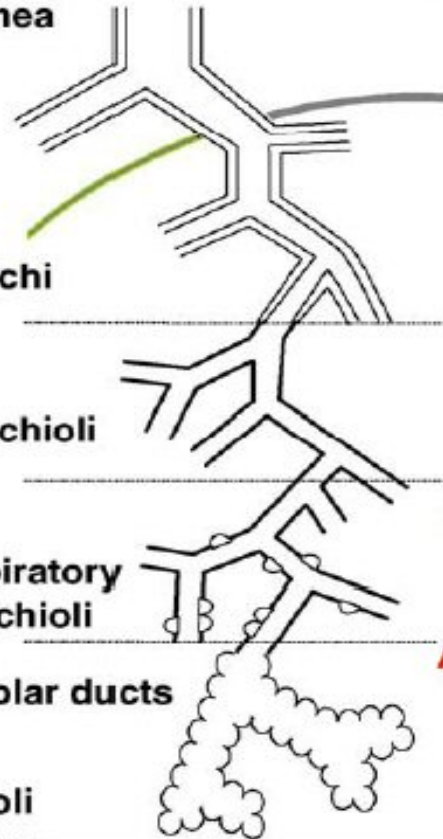
Bronchioli

Respiratory
bronchioli

Alveolar ducts

Alveoli

pleura



Arterial development

Extrapulmonary artery

34 days

Lobar arteries

44 days

Pre-acinar arteries

11– 23 generations- conventional
Plus supernumeraries

5 -17 weeks

Intra-acinar arteries

3 – 5 generations

18 - 25 weeks

Alveolar duct arteries

2 – 3 generations

25 wks - 18 months

Alveolar Capillaries

30 wks - 18 yrs

Acinus



Dr. Miguel Ángel González Sosa
gonzalezs84@hotmail.com