



Universidad Autónoma del Estado de Hidalgo



Instituto de Ciencias de la Salud

Dr. Miguel Ángel González Sosa

Presentación realizada en el curso de “Clinopatología del Aparato Respiratorio” dentro de la Licenciatura de Médico Cirujano del Área Académica de Medicina en el semestre Julio – Diciembre 2011.

Clinopatología del Aparato Respiratorio

Respiratory Clinopathology



Área del Conocimiento: 3 Medicina y Ciencias de la Salud

Abstract

This presentation is a part of the course “Respiratory Clinopatology” imparted in the Academic Area of Medicine, Institute of Health Sciences at the Autonomous University of the State of Hidalgo. Period January – June 2011.

Key words: chronic, bronchitis

Resumen

La presentación es parte del curso de “Clinopatología del Aparato Respiratorio” impartido en el Área Académica de Medicina del Instituto de Ciencias de la Salud de la Universidad Autónoma del Estado de Hidalgo. Julio – Diciembre 2011

Palabras Clave: bronquitis, crónica.



Bronquitis Crónica



Definición

- Es una inflamación del bronquio, la cual persiste por un largo periodo de tiempo y es recurrente.
- La condición esta caracterizada por moco bronquial excesivo y tos productiva con esputo por 3 meses en 2 años consecutivos, sin ninguna otra enfermedad que pueda dar estos síntomas.



Patofisiología

- Es mayormente de mecanismos diversos
- Aumento de leucocitos polimorfonucleares y macrófagos que liberan elastasas, que no pueden ser manejadas por las antiproteasas creando en la destrucción del pulmón.



Patofisiología

- El aprehensor primario es la elastasa leucocítica humana, sugiriendo un rol sinérgico con la proteinasa 3 y la proteinasa derivada de la matriz del macrófago.
- El marcador histológico lo es el agrandamiento de las glándulas mucosas.



Patofisiología

- Se encontrara atrofia de las vías aéreas, metaplasia focal escamosa, anormalidades ciliares, hiperplasia del músculo liso, inflamación y engrosamiento de la pared bronquial.
- Neutrofilia en el lumen de la vía aérea, e infiltrados neutrofilicos en la submucosa.



Patofisiología

- Los bronquiolos muestran inflamación mononuclear, con moco y metaplasia de goblet cell, además de distorsión por fibrosis.
- Estos cambios, combinados con la pérdida del attachment del soporte alveolar, causa limitación del flujo del aire permitiendo que las paredes se deformen y se cierre el lumen del pasaje.



Etiología

- 12.5 millones de americanos afectados
- Razón hombre mujer 1:1
- En la última década la prevalencia en mujeres aumento un 30%.
- Hombres y mujeres caucásicos
- Pacientes mayores de 40 años
- Muerte por año
 - Hombres = 200/100,000
 - Mujeres = 80/100,000



Causa y Factores de Riesgo

Cigarrillo (1 cajetilla/ día/>20 anos) #1

Fumadores pasivos

Contaminación del aire

Infecciones respiratorias recurrentes

Alergias

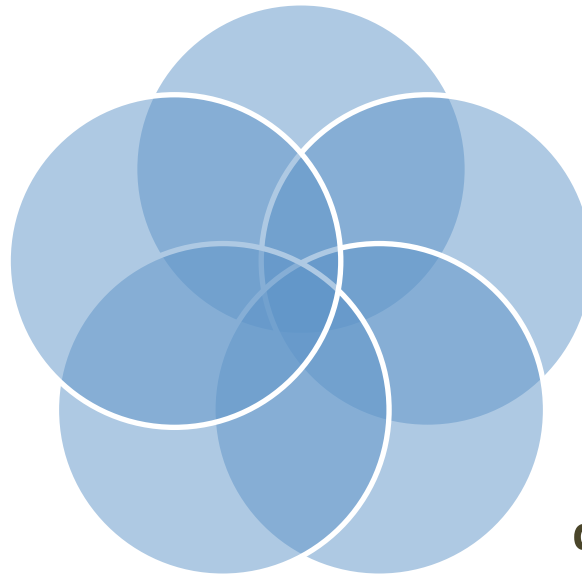


Esencial Para Diagnostico

Fumador

Limitación del flujo de aire en la prueba de función pulmonar.

Expiración prolongada



Tos crónica con producción de esputo

Estertores, disminución de los sonidos respiratorios.



Signos y Sintomas

Tos con flema (puede tener sangre)

Disnea

Infecciones respiratorias recurrentes

Sibilancias

Rhonci invariable presente

Fatiga

Edema de miembros inferiores

Dolor de cabeza

Frecuencia Respiratoria

Hiperresonancia a la percusión



Laboratorios y Gabinete

- BH
- Gases Arteriales
- AP y Lateral de Tórax
- Espirometría
- ECG
- Cultivo del esputo



BH

- Aumento en la hemoglobina >15 g/dL
- Normal 12-16 g/dl
- Hct $> 52\%$
 - Normal 39-49%



Gases Arteriales

- Se encuentra hipoxemia e hipercapnia según el estado en el cual se encuentre la condición
- PaO₂ ↓
Normal 45-60mmHg
- PaCO₂
Normal 50-60mmHg

En exacerbaciones agudas hay acidosis respiratoria compensada



AP y Lateral de Torax

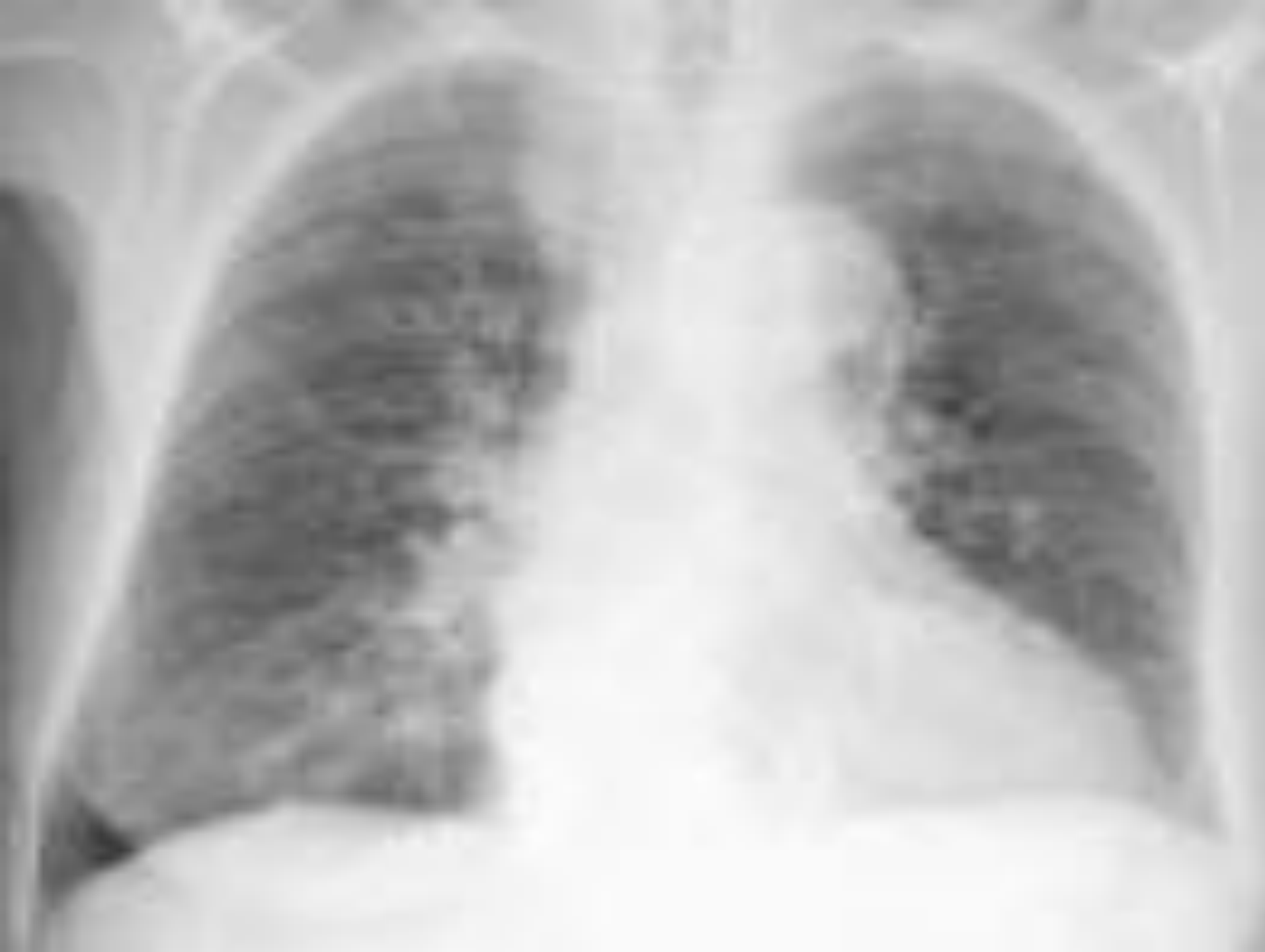Hiperinflación con aplanamiento del diafragma.

Aumento del espacio aéreo retroesternal.

Alargamiento de la sombra del corazón.

Sombras filosas de los vasos acompañados de hiperlucidez.

Si hay hipertensión pulmonar, la sombra vascular hilar es prominente, con una posible hipertrofia de ventrículo derecho y opacidad en el espacio aéreo retroesternal inferior.





Espirometría

- TLC
- FRC
- RV
- VC ↓
- FEV1 ↓

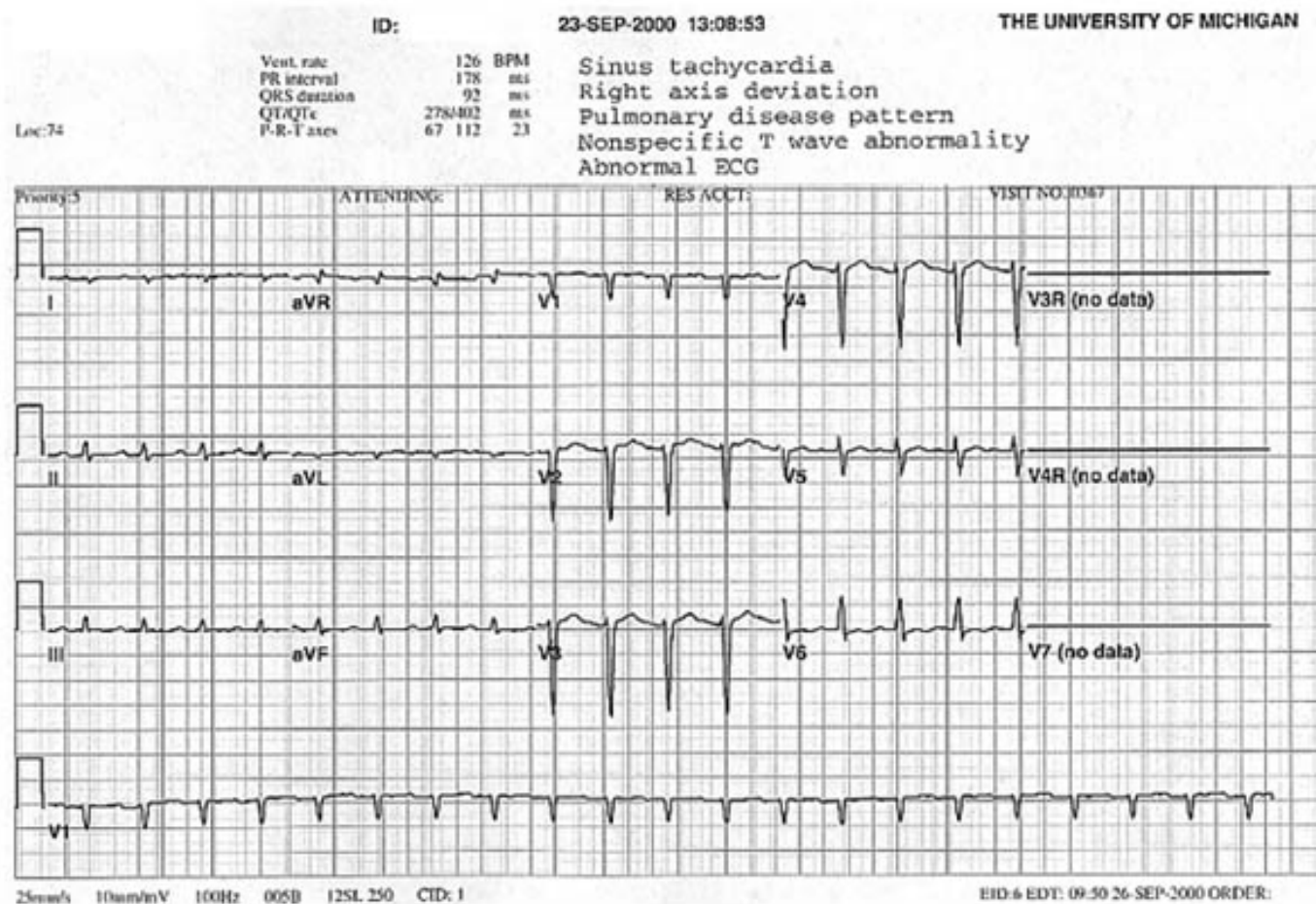


ECG

- Taquicardia sinusal
- Si hay hipertensión pulmonar crea una imagen de Cor Pulmonale
- Arritmia supraventriculares (taquicardia atrial multifocal, Flutter atrial y Fibrilación atrial)
- Irritabilidad ventricular



Taquicardia Sinusal





Cultivo de esputo

Los macrófagos son las células predominantes.

En una exacerbación el esputo se vuelve purulento, con neutrofilia.

Los patógenos mas frecuentes encontrados en exacerbaciones son: **S.Pneumoniae** y **H. Influenzae**.



Tratamiento

- Cesar de fumar
- Albuterol (Proventil) o agonistas β_2 → 2 inhalaciones 1-1-1-1
- Budesonide (Pulmicort Turbohaler) → 400mcg 1-0-1
- Terbutalina SC 2-4 mg cada 30 min
- Teofilina 600 mg x dia
- Bromuro de ipatropium → 2-4 inhalaciones c/6 hrs
- O₂ 1-3L/min a PaO₂ > 55mmHg



Dr. Miguel Ángel González Sosa
gonzalezs84@hotmail.com